Centre Hospitalier Régional Universitaire de Lille

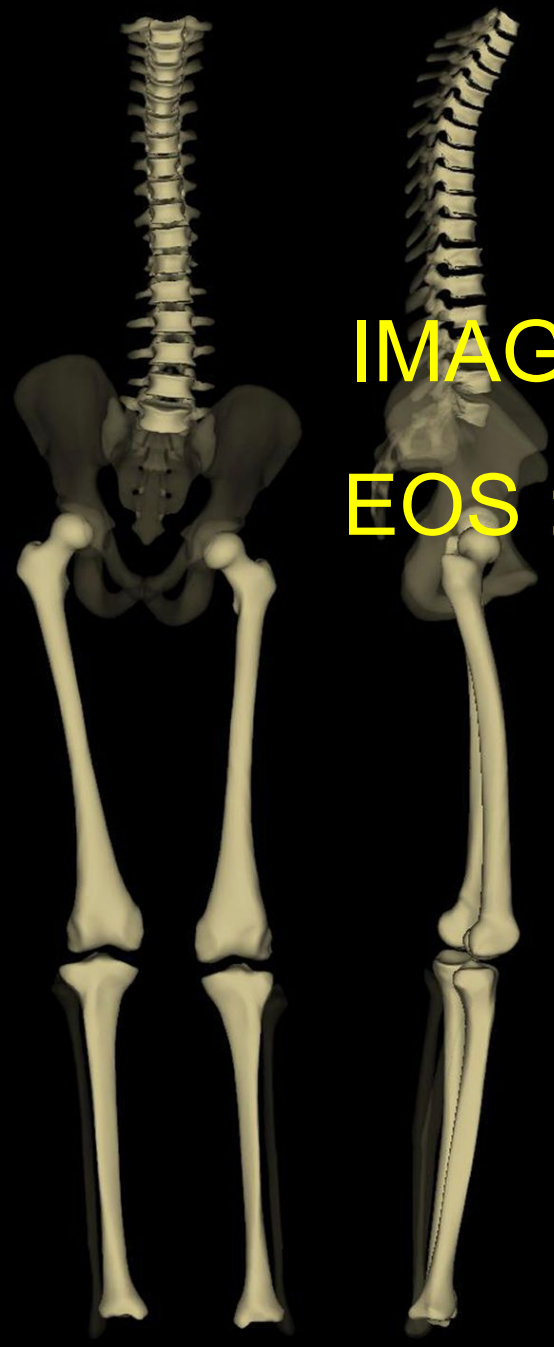

IMAGERIE EN ORTHOPÉDIE

EOS : RACHIS ET MEMBRES INFÉRIEURS

Pr Nathalie BOUTRY

Radiopédiatrie
Hôpital Jeanne de Flandre

CHRU de Lille (FRANCE)

Lille, 29 Novembre 2013

Troubles statiques de l'enfant: présentation et place de l'EOS

⇨ « Technique »

⇨ « EOS et scoliose infantile »

⇨ « EOS et MI »

EOS : qu'est ce que c'est ? comment ça marche ?

Ce n'est pas un acronyme !

Acquisition simultanée de radiographies F/P à faible dose de RX en position debout

1924-2010

Chambre multifils de Georges Charpak (Nobel Physique 1992)

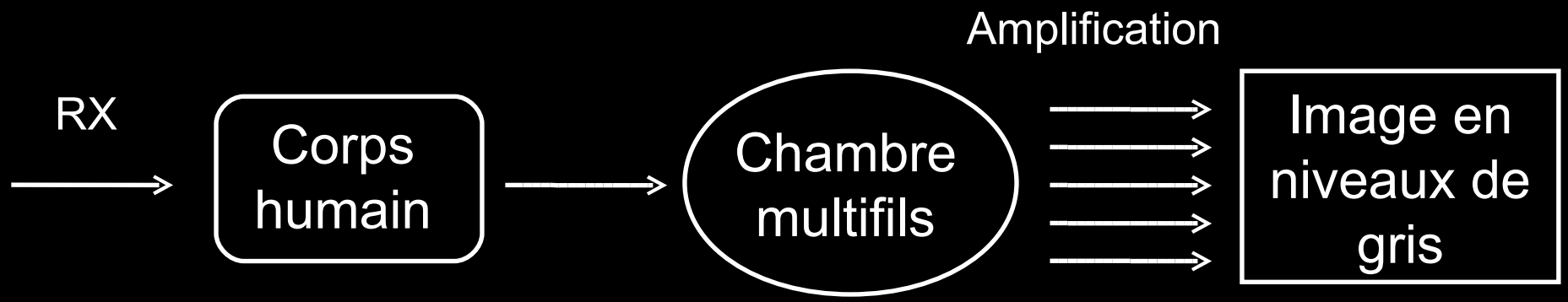

EOS : c'est mieux que les radiographies ? pourquoi ?

- qualité image ⌈

  collimation des rayons X (⌈ diffusé

  niveaux de gris (> 30 000)

- technologie « low-dose »

  (réduction de 8 à 10) +++

- **position debout** (assise)

- « balayage » ciblé

  corps entier (⌈ 15-20s)

  rachis (⌈ 5-10s)

  MI ⌈ (⌈ 10s)

  pas de « stitching »

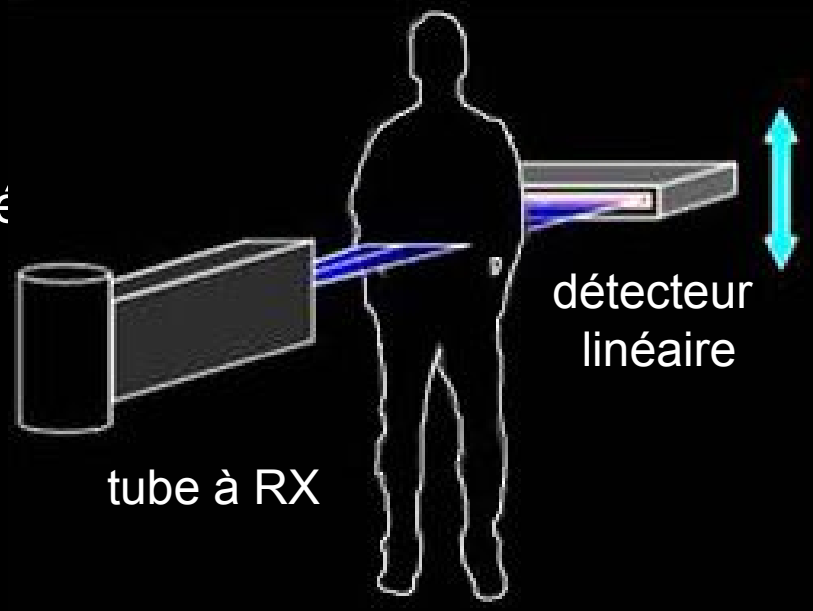

2 chaines d'acquisition ⌈

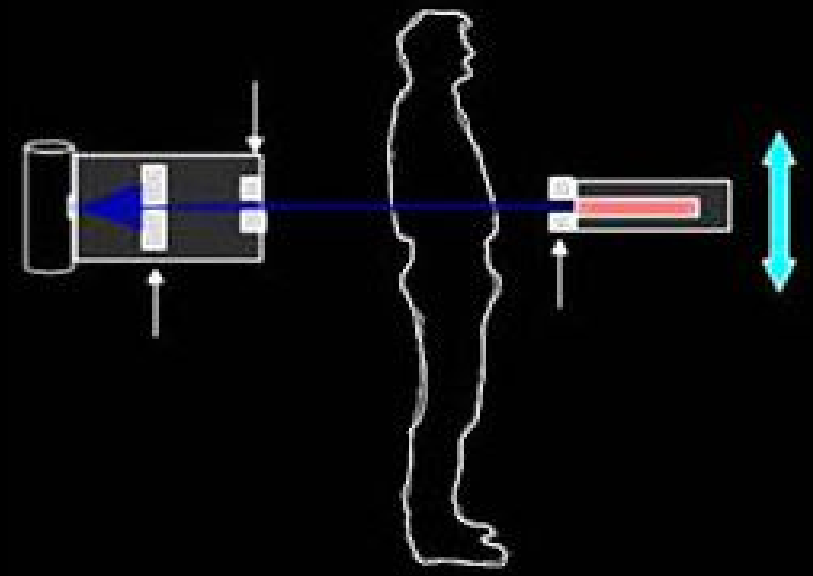

EOS
ultra
low dose
2013D

MI

[redacted]
200
150
100
50

rachis

200
150
100
50

EOS : c'est mieux que les radiographies ? pourquoi ?

- reconstructions 3D (« enveloppe osseuse »)

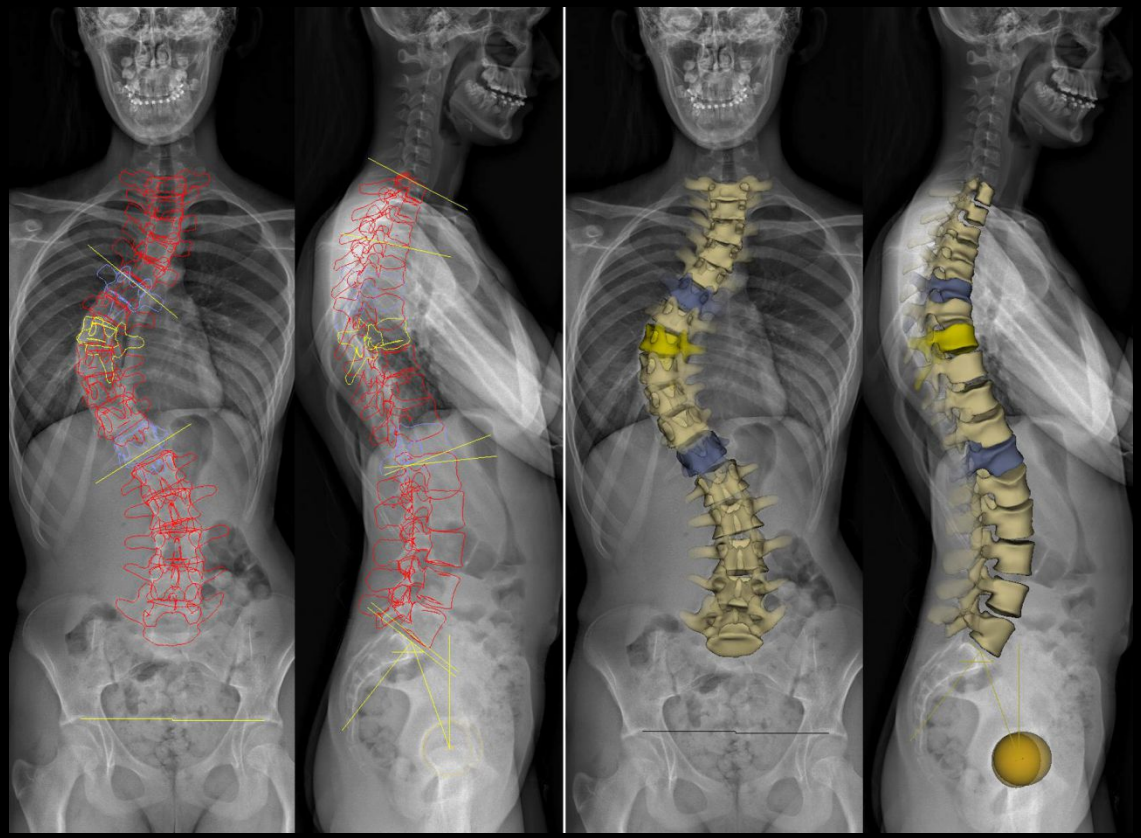

Réduction dose par 800-1000 VS scanner

Modélisation 3D (sterEOS)

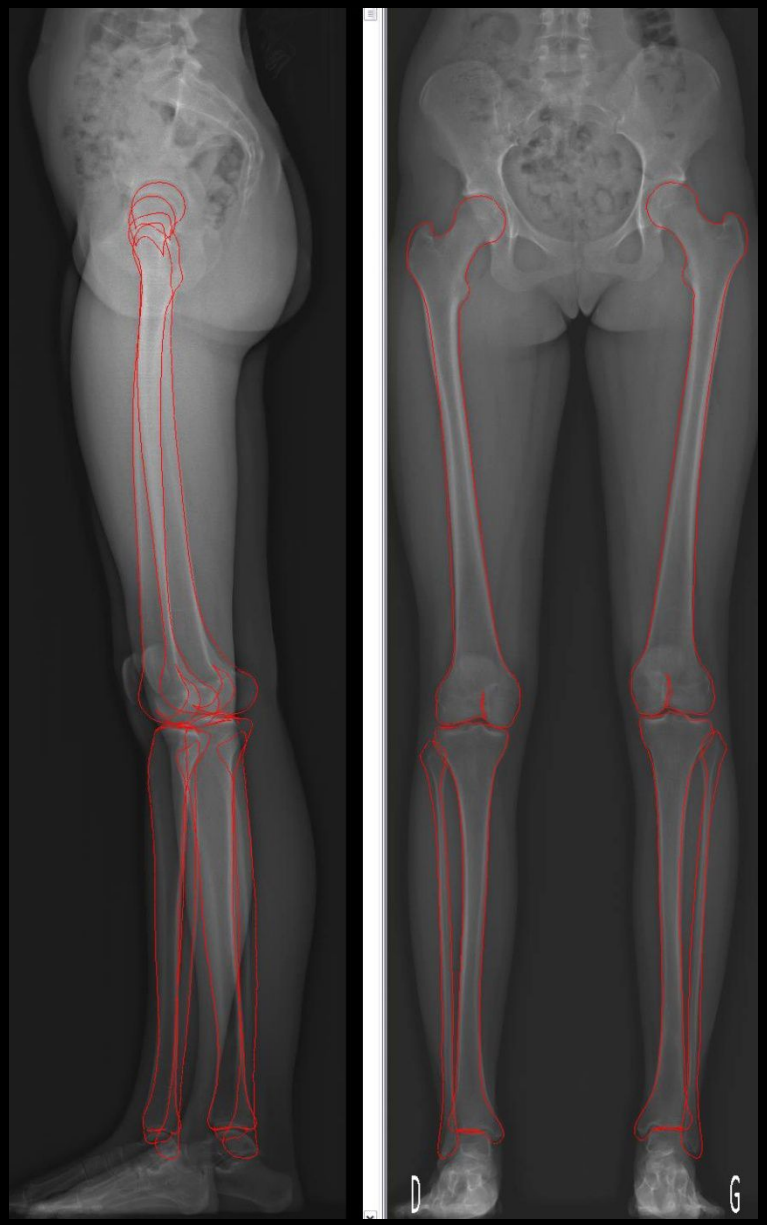

EOS : c’est mieux que les radiographies ? pourquoi ?

- Pathologie pédiatrique
- Radiographies itératives
- Troubles statiques
- Approche 3D

EOS ☺

exploration du squelette axial

(crâne, rachis, bassin, os longs)

EOS : oui mais …

- enfants < 5 ans
- patient non valide et/ou non coopérant
- artéfacts ; positionnement ; low-dose
- 3D (temps, opérateur)

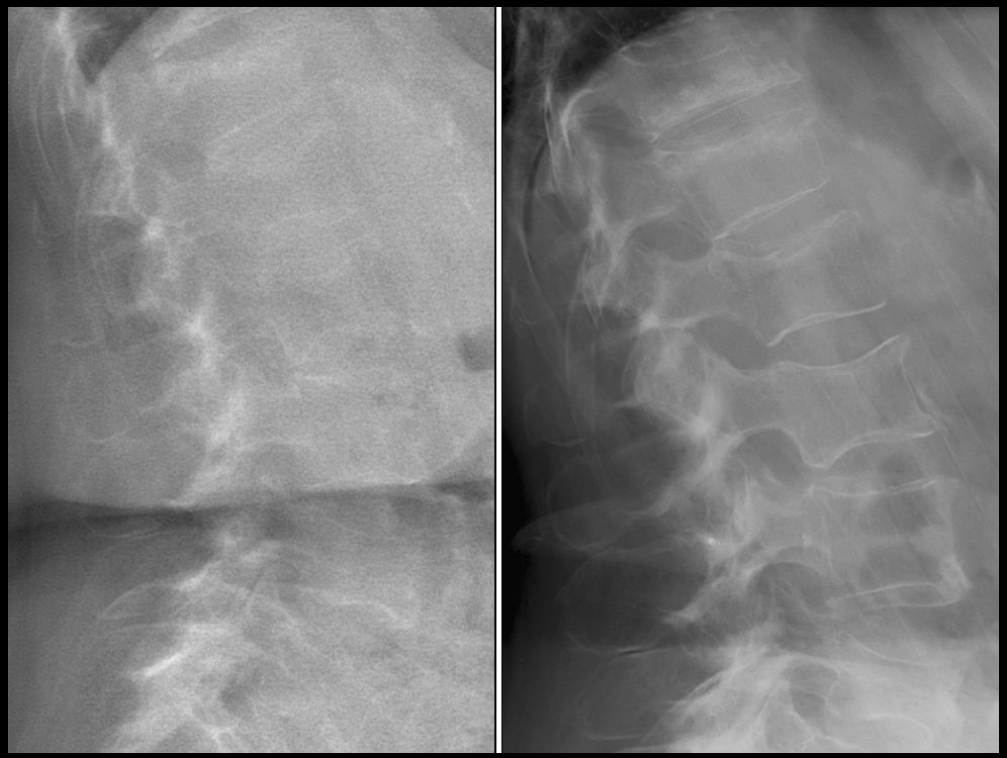

EOS et scoliose infantile (idiopathique +++) : positif

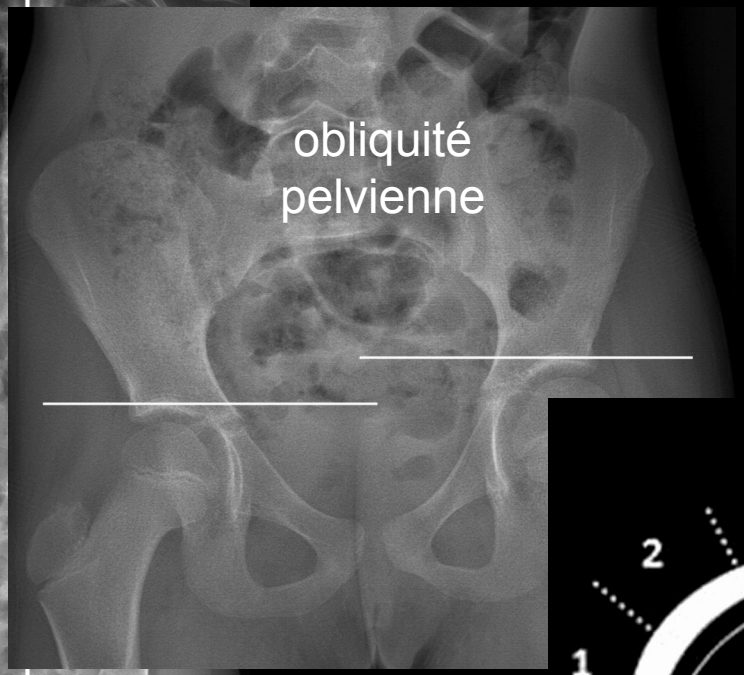

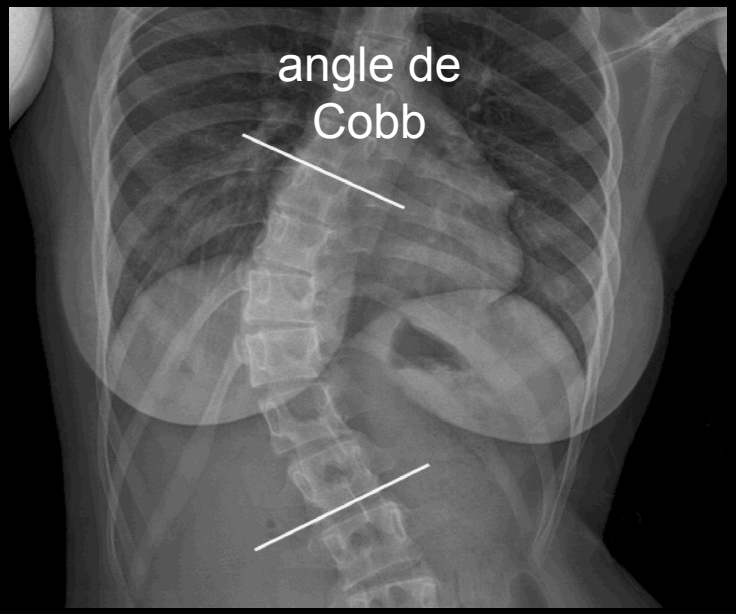

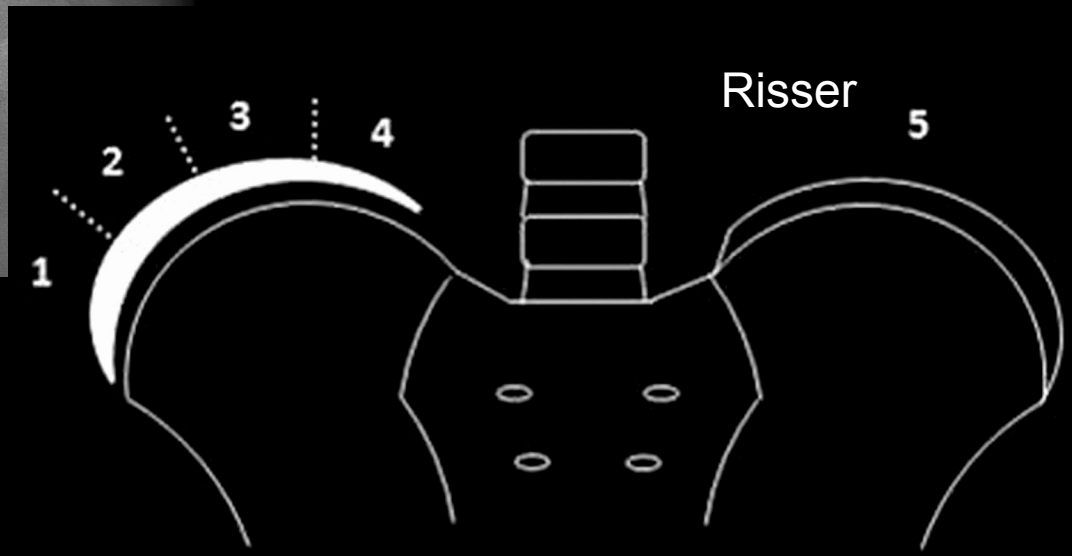

EOS et scoliose infantile (idiopathique +++) : plan sagittal

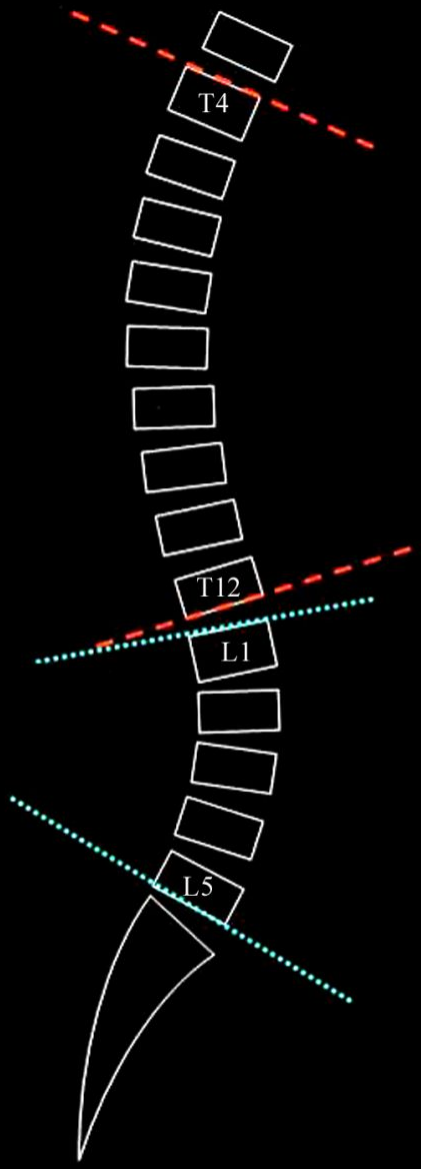

EOS et scoliose infantile (idiopathique +++) : param. pelviens

pente sacrée (PS)

version pelvienne (VP)

incidence pelvienne (IP)

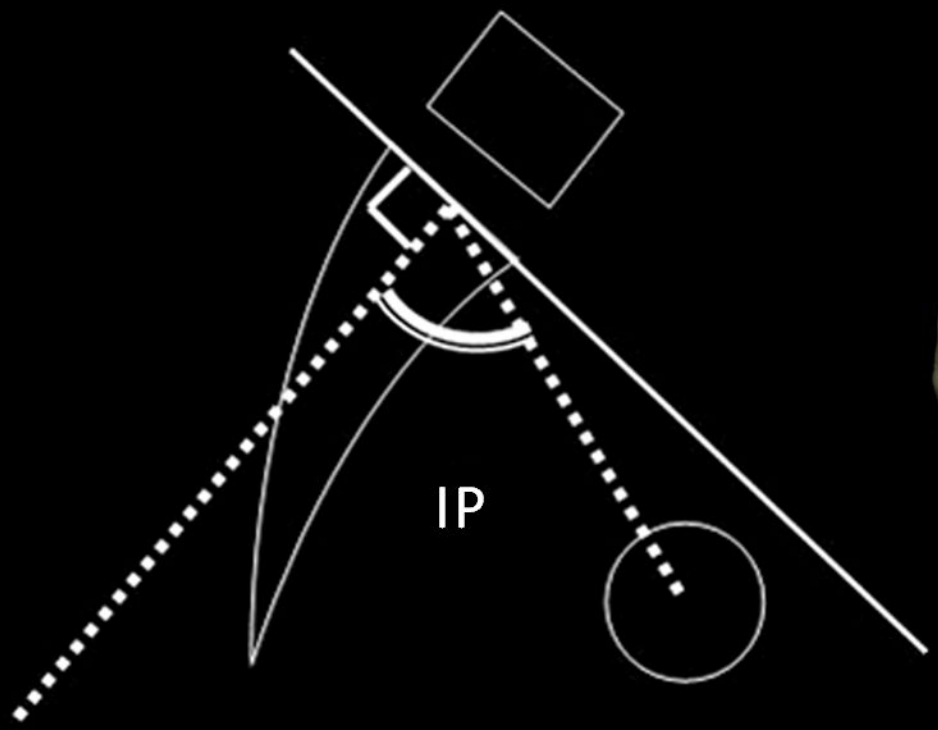

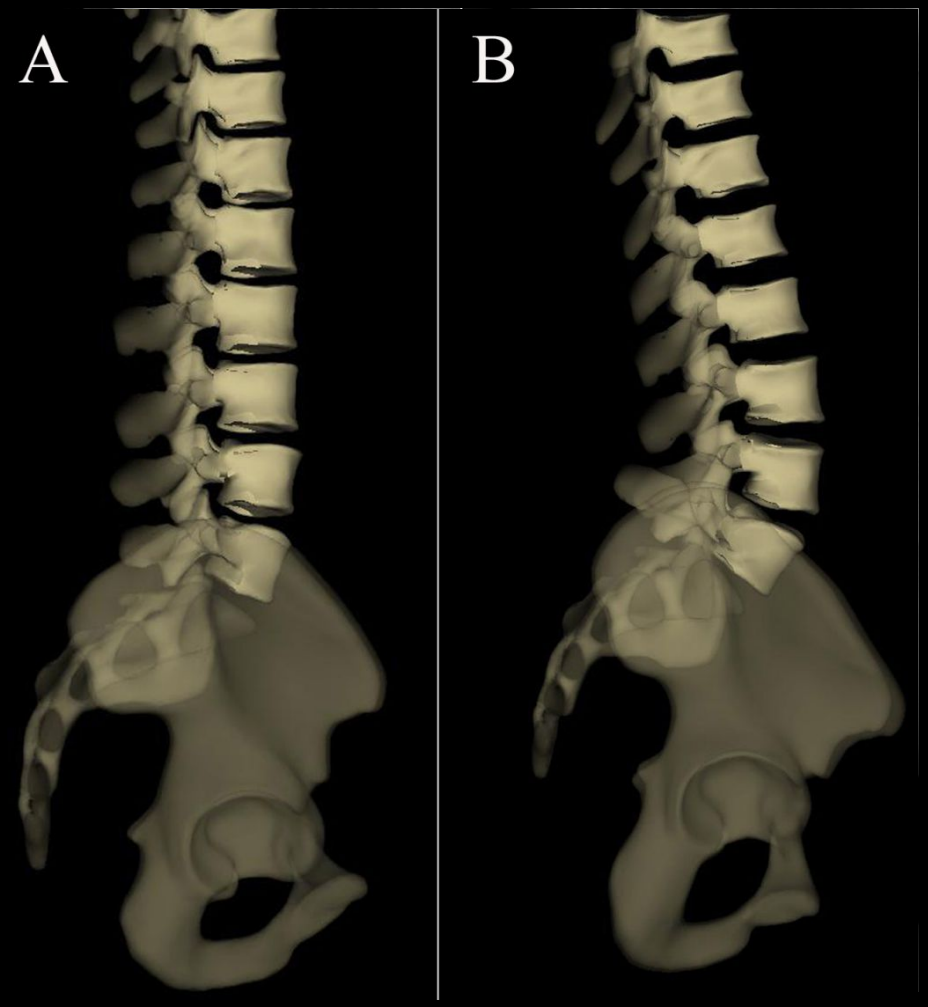

IP faible

lordose +

IP élevée

lordose +++

EOS et scoliose infantile (idiopathique +++) : ttt

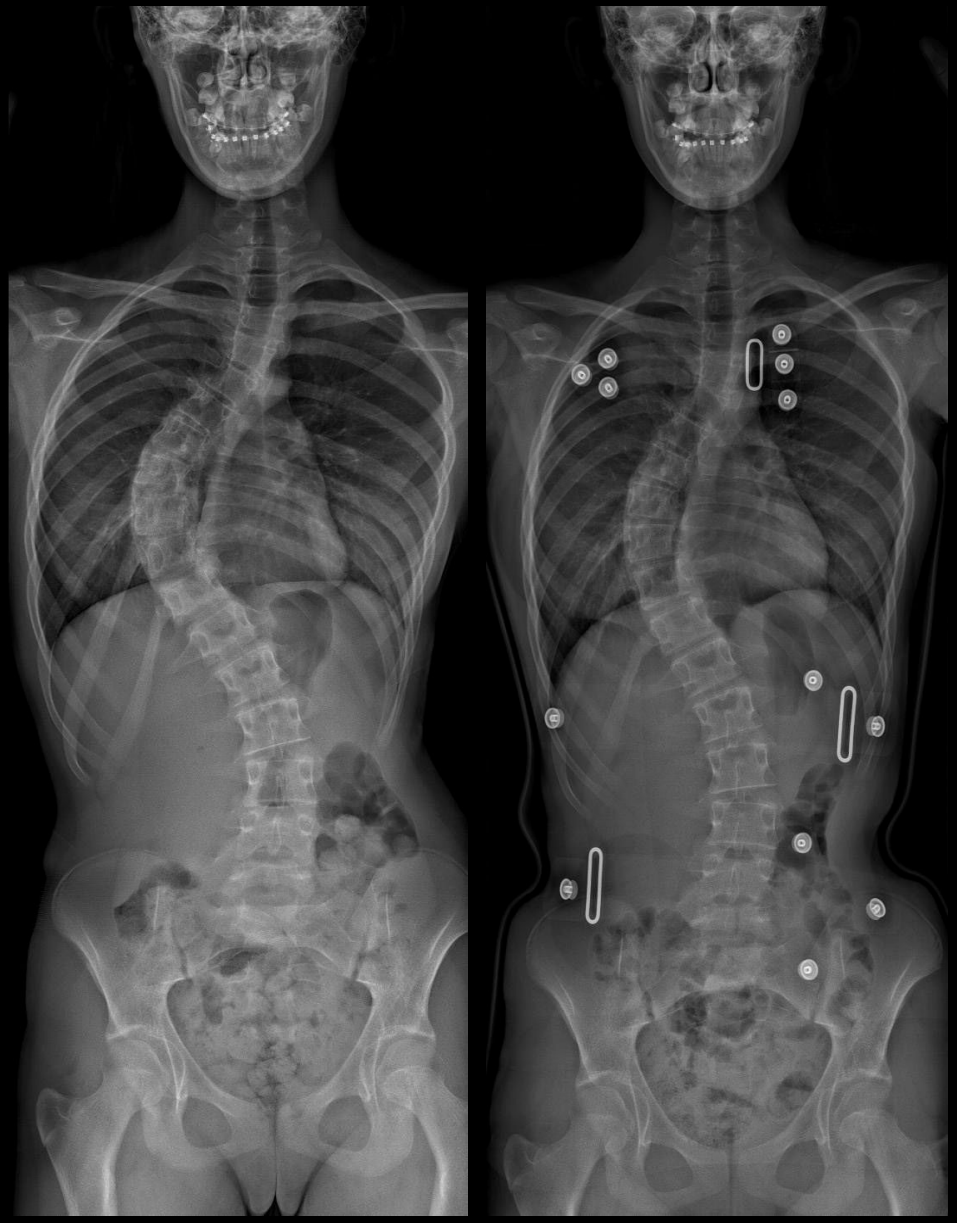

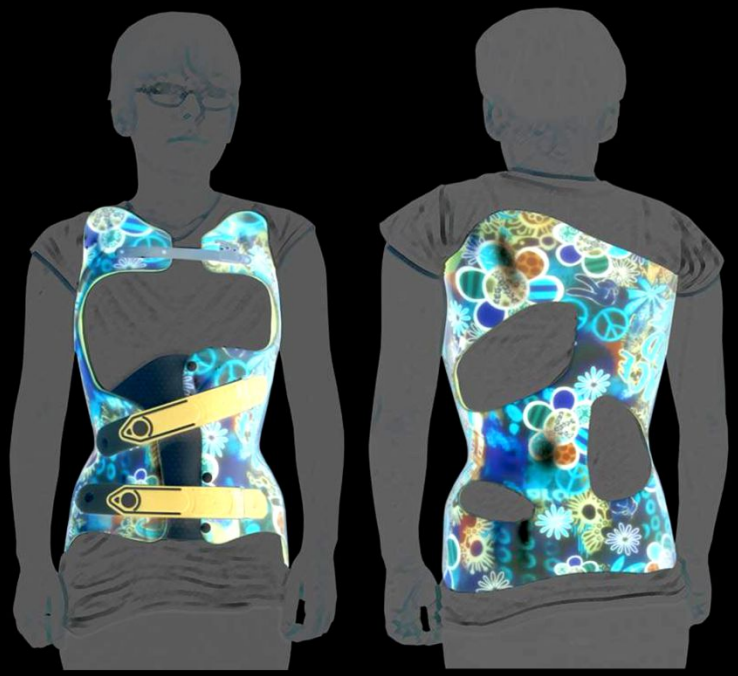

avec ou sans corset

EOS et scoliose infantile (idiopathique +++) : ttt

bendings (préop)

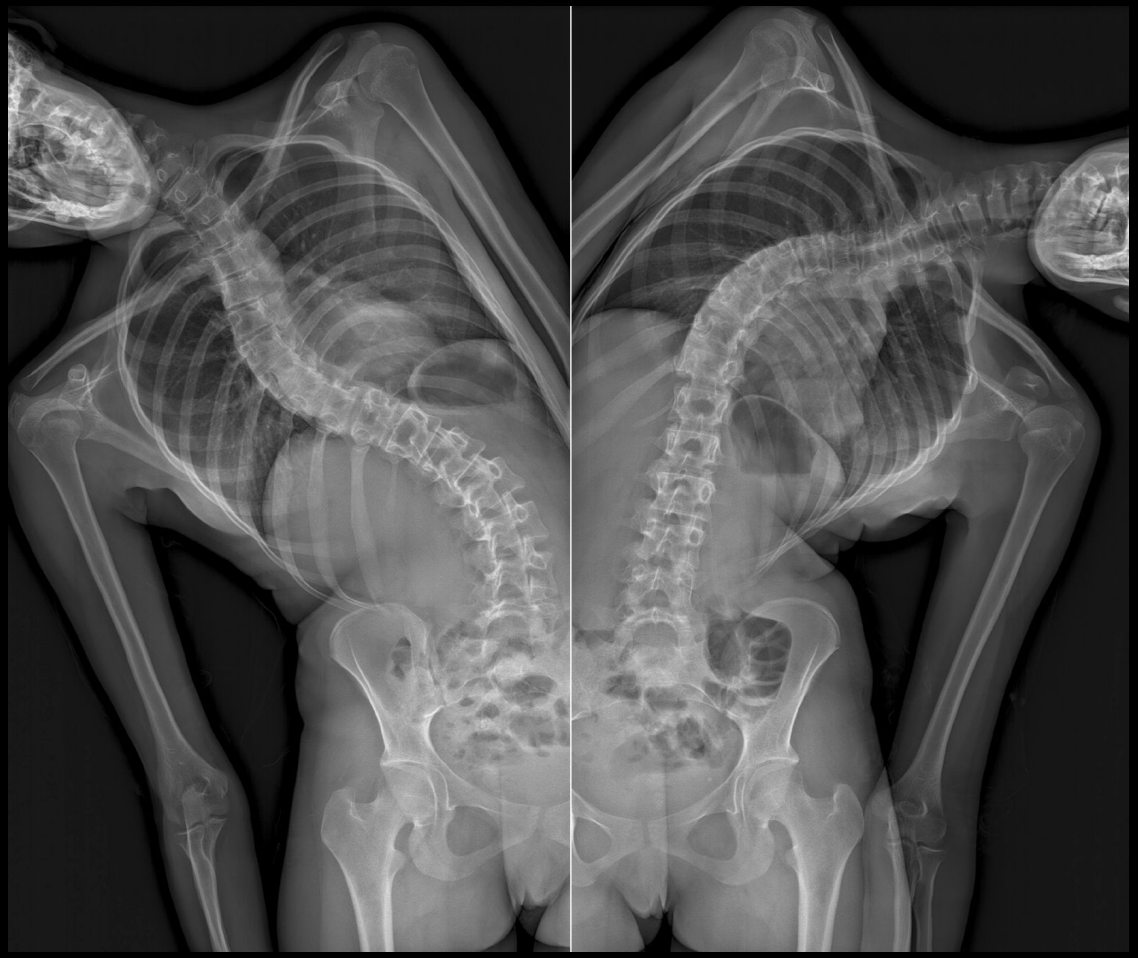

EOS et scoliose infantile (idiopathique +++) : suivi sous ttt

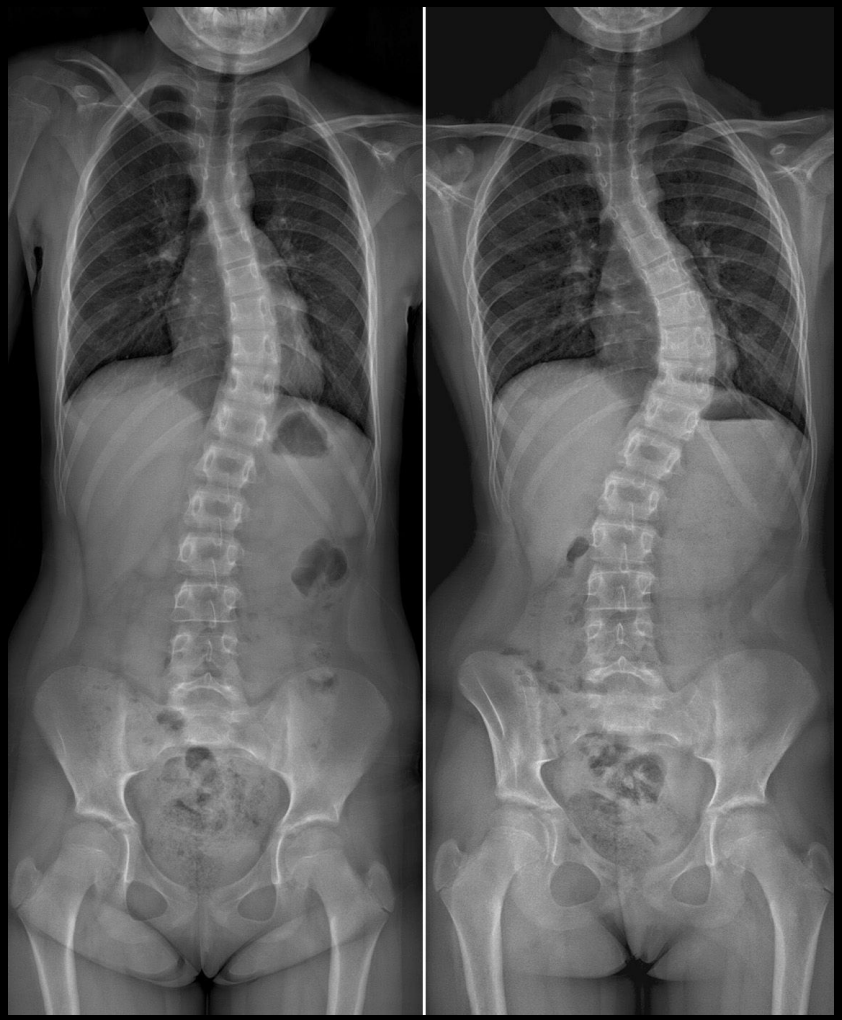

à 6 mois

Arnold-Chiari et syringomyélie

EOS et scoliose infantile (idiopathique +++) **approche 3D +++**

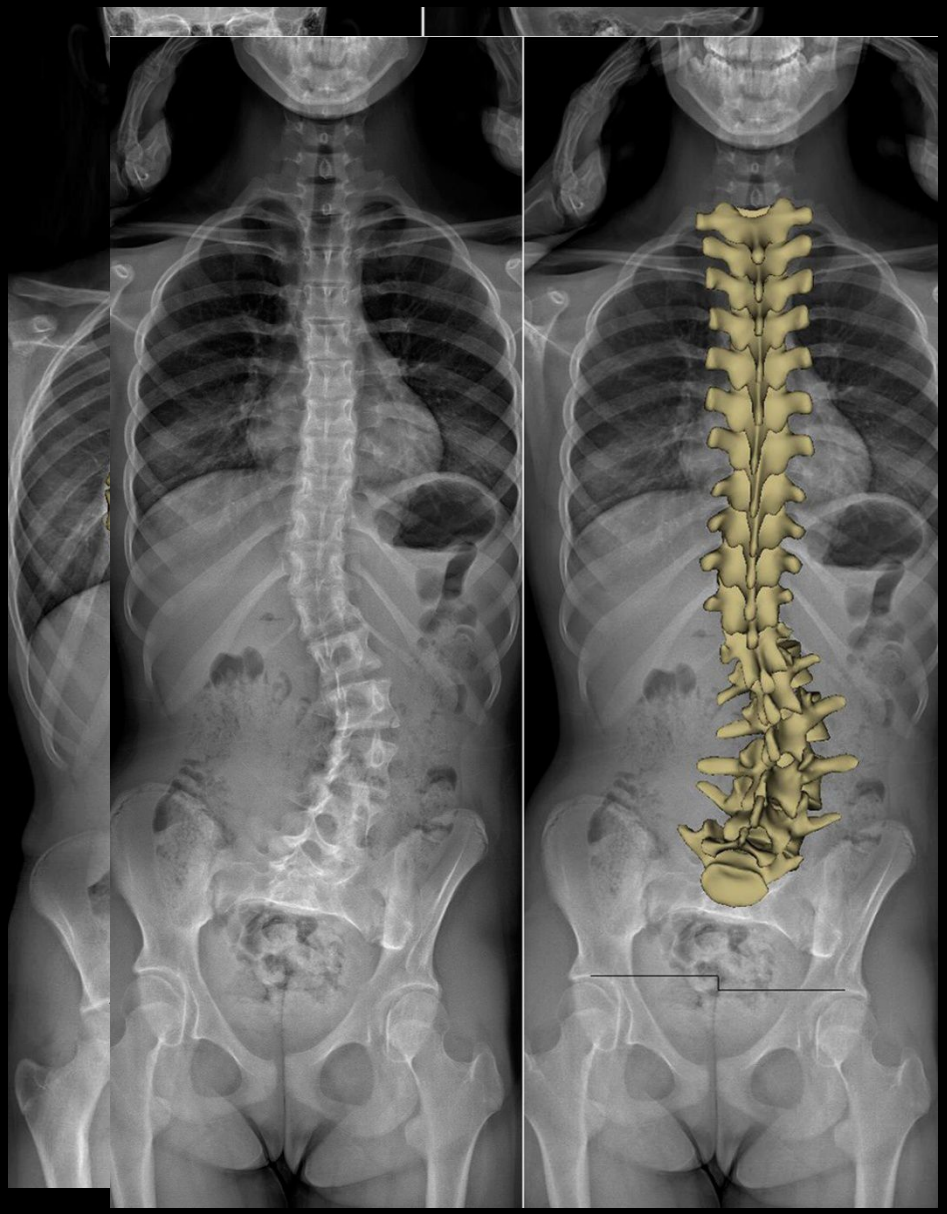

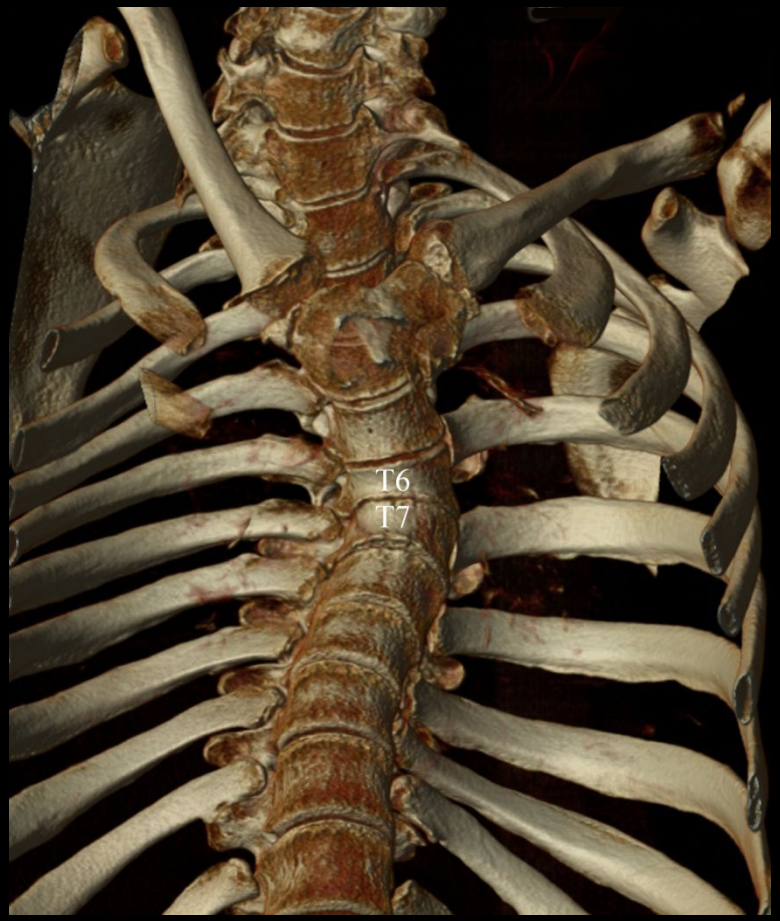

EOS et scoliose infantile (idiopathique +++)

suivi 3D

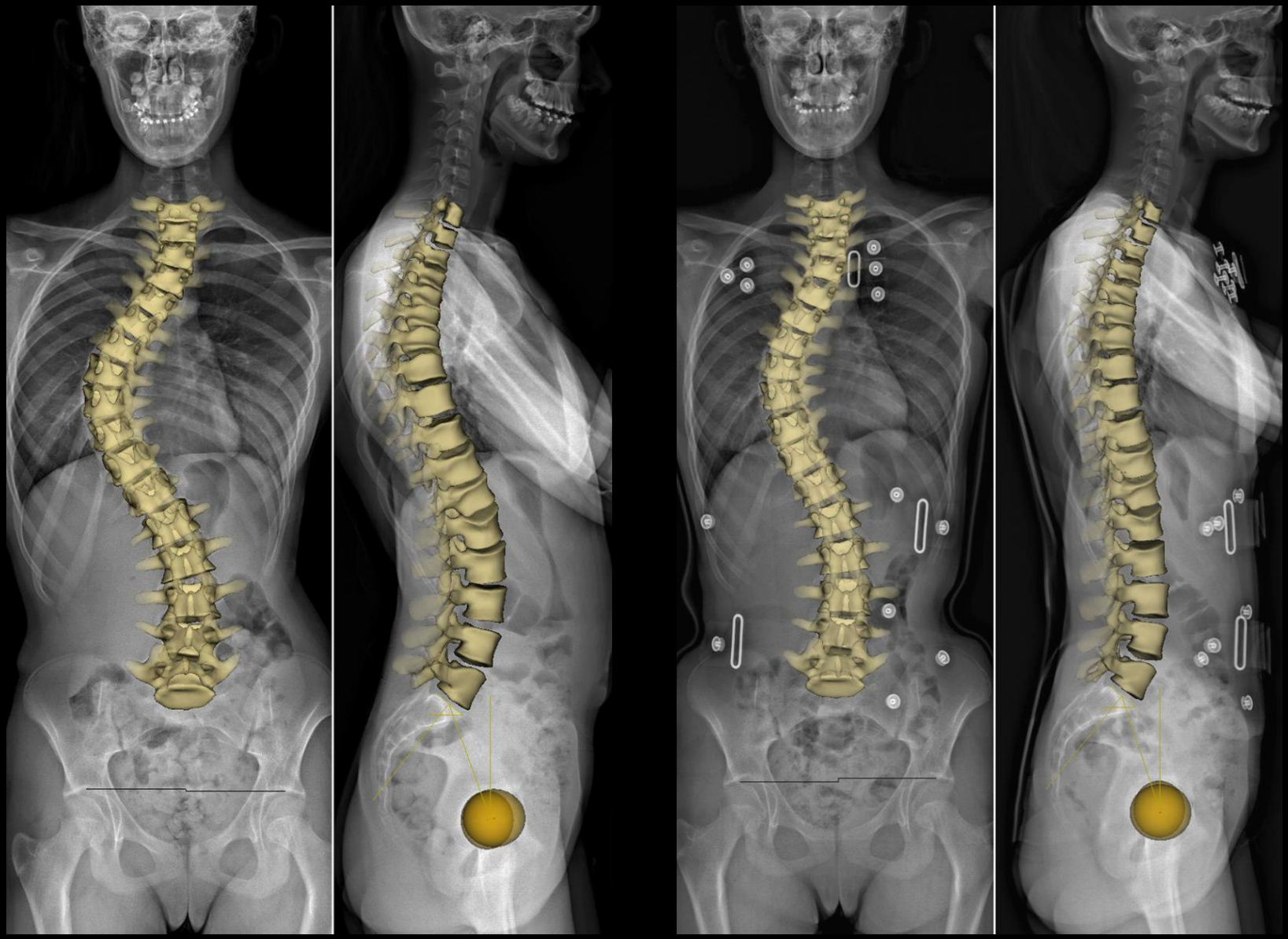

EOS et scoliose infantile (idiopathique +++)

suivi 3D

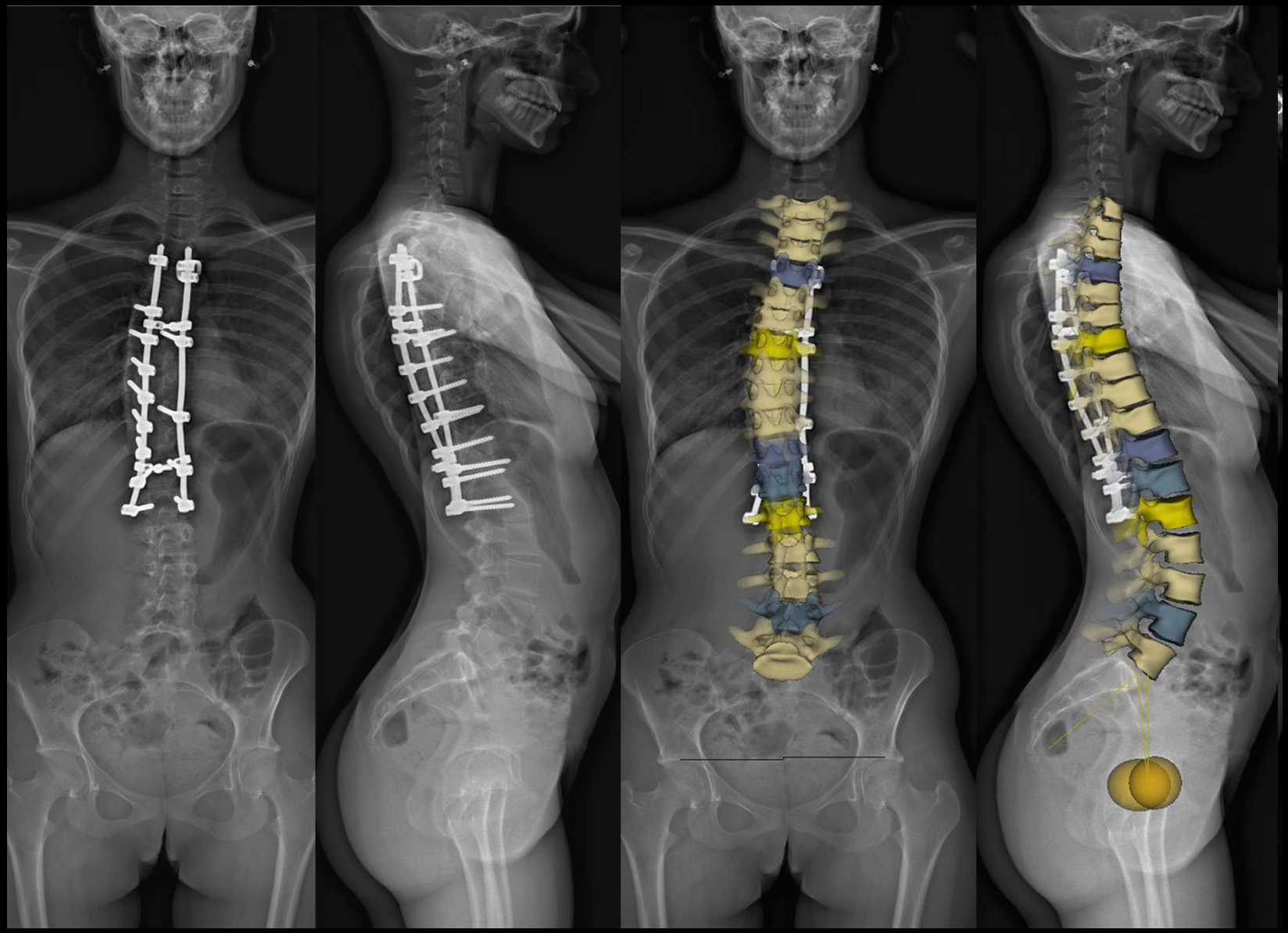

EOS et scoliose infantile (idiopathique +++) **approche 3D +++**

rotation axiale ?

2D (différentes méthodes)

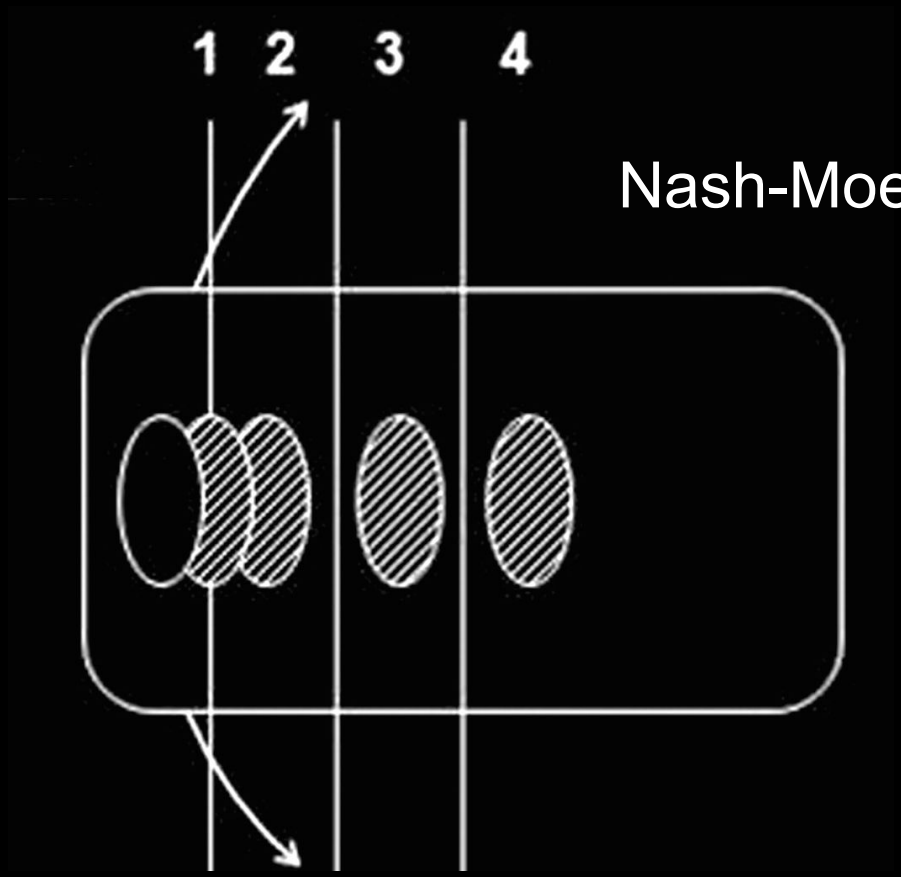

EOS et scoliose infantile (idiopathique +++) **approche 3D +++**

rotation axiale quantifiée en 3D

diagramme

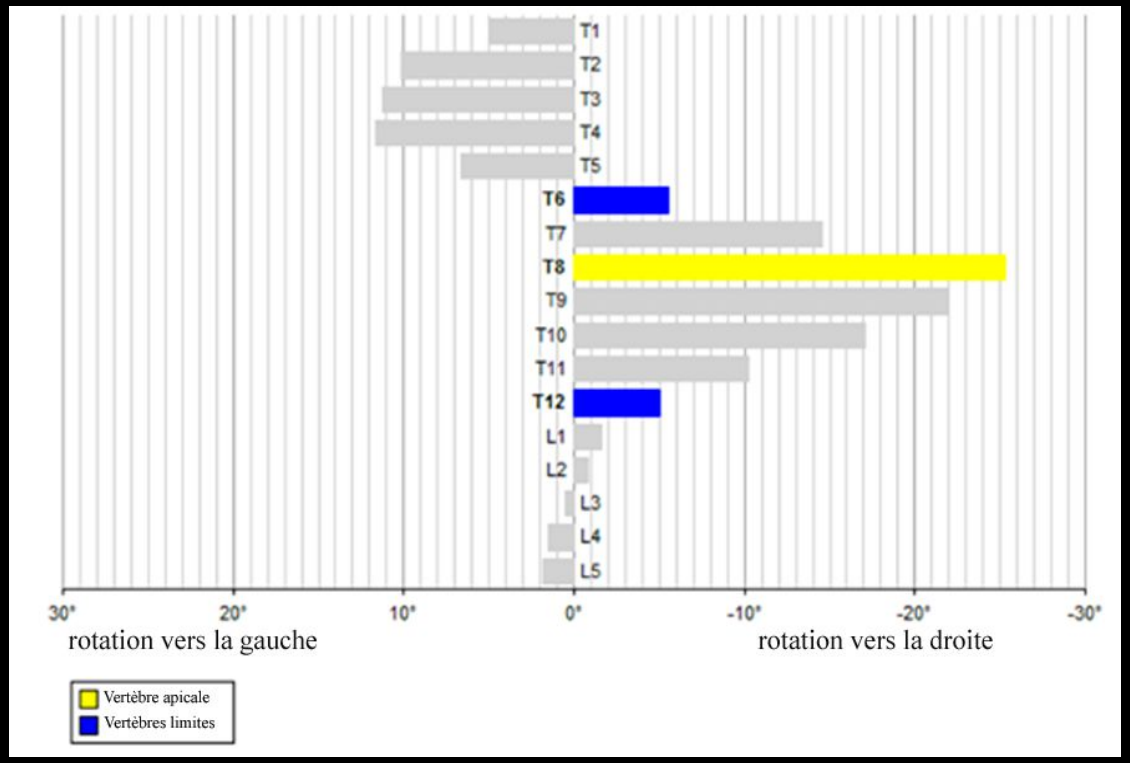

EOS et scoliose infantile (idiopathique +++) **approche 3D +++**

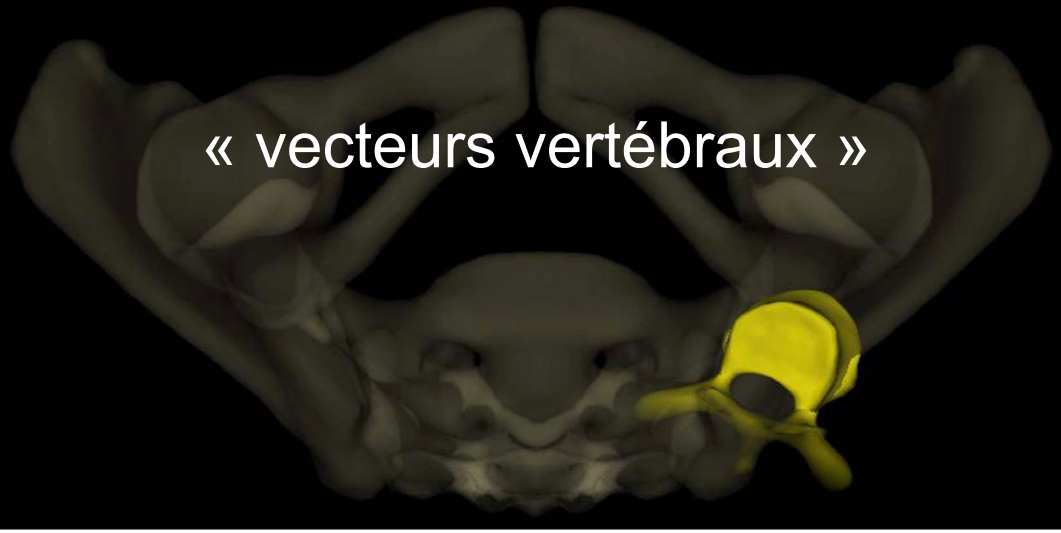

« vecteurs vertébraux »

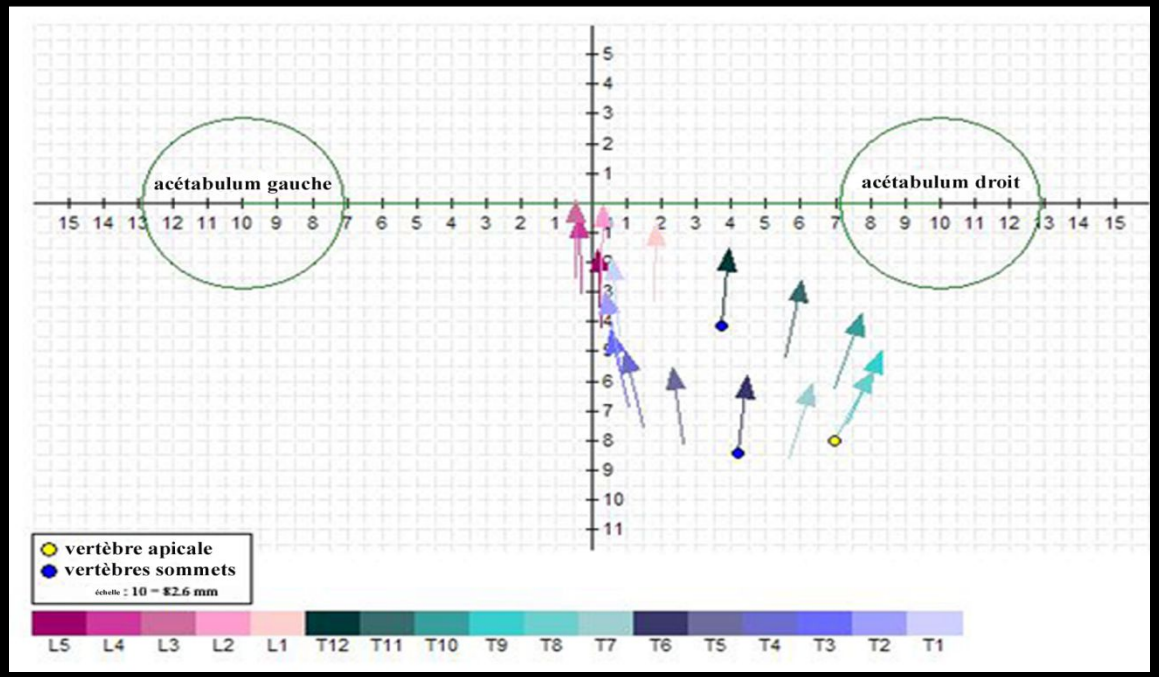

avant chirurgie

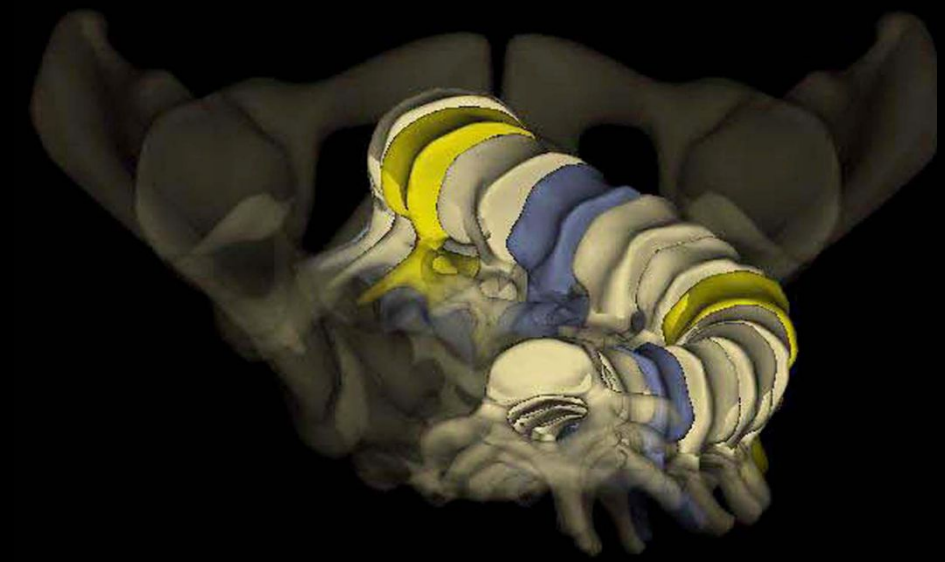

après chirurgie

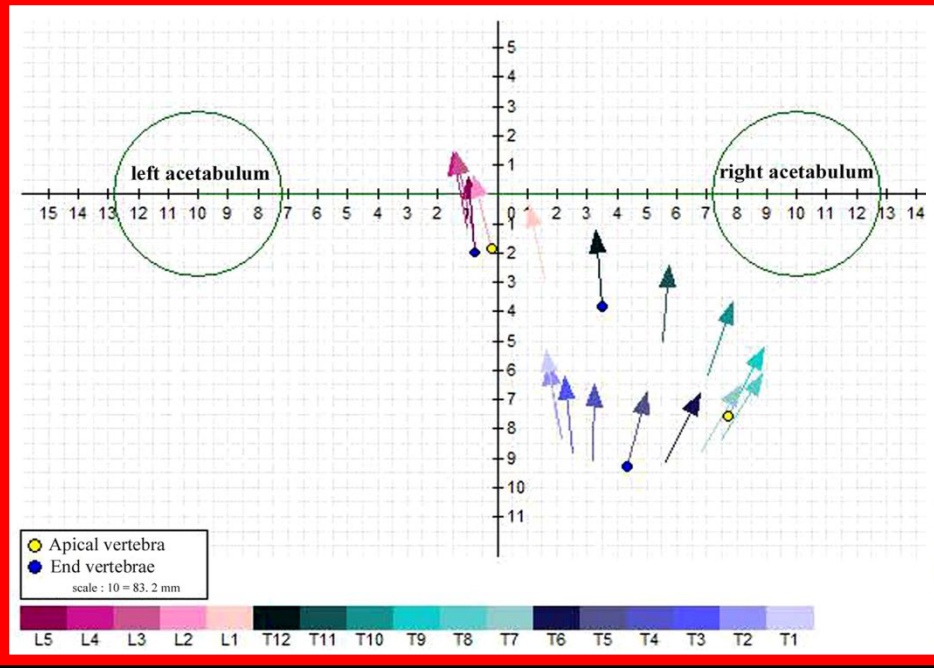

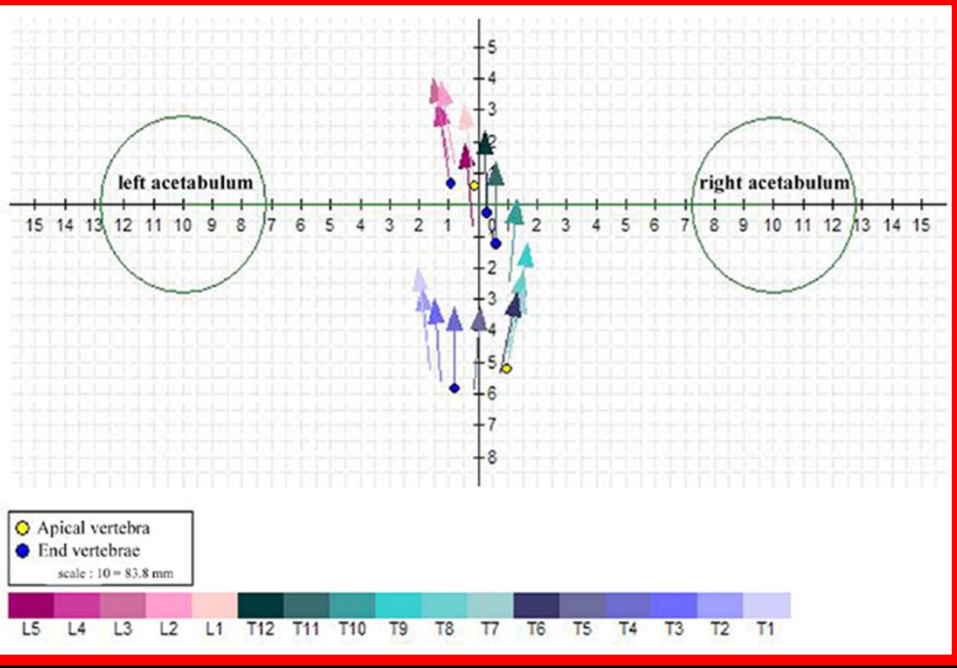

EOS et membres inférieurs : ILMI – troubles de torsion

❶ Confirmer le diagnostic clinique d'ILMI

et apporter des éléments de diagnostic

étiologique

❷ Donner des mesures précises (chirurgie)

❸ Participer à la prévision de croissance

osseuse et au suivi du traitement (« âge osseux »)

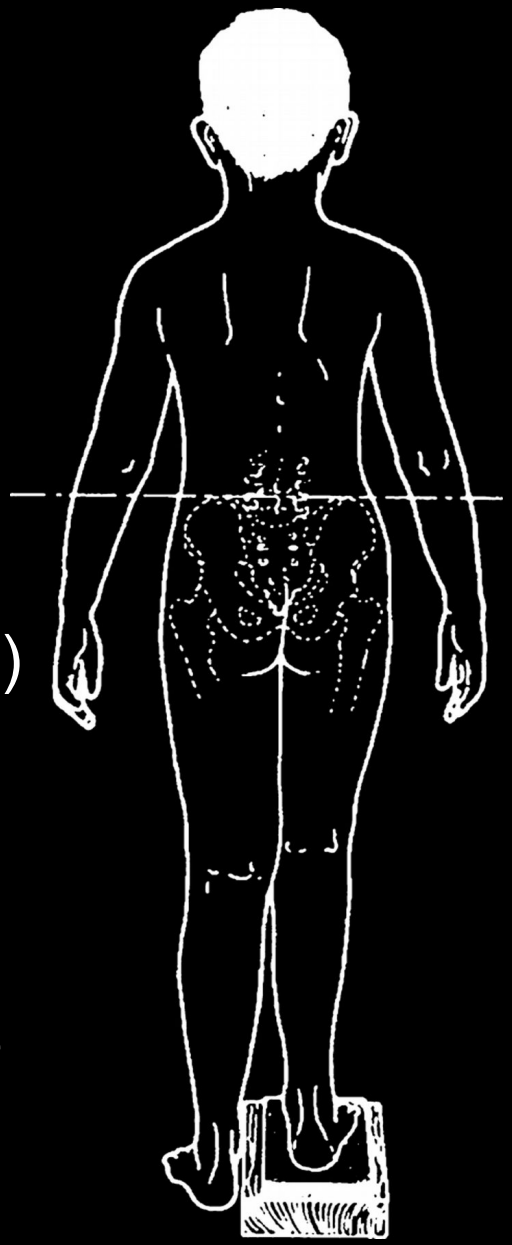

EOS et membres inférieurs : ILMI

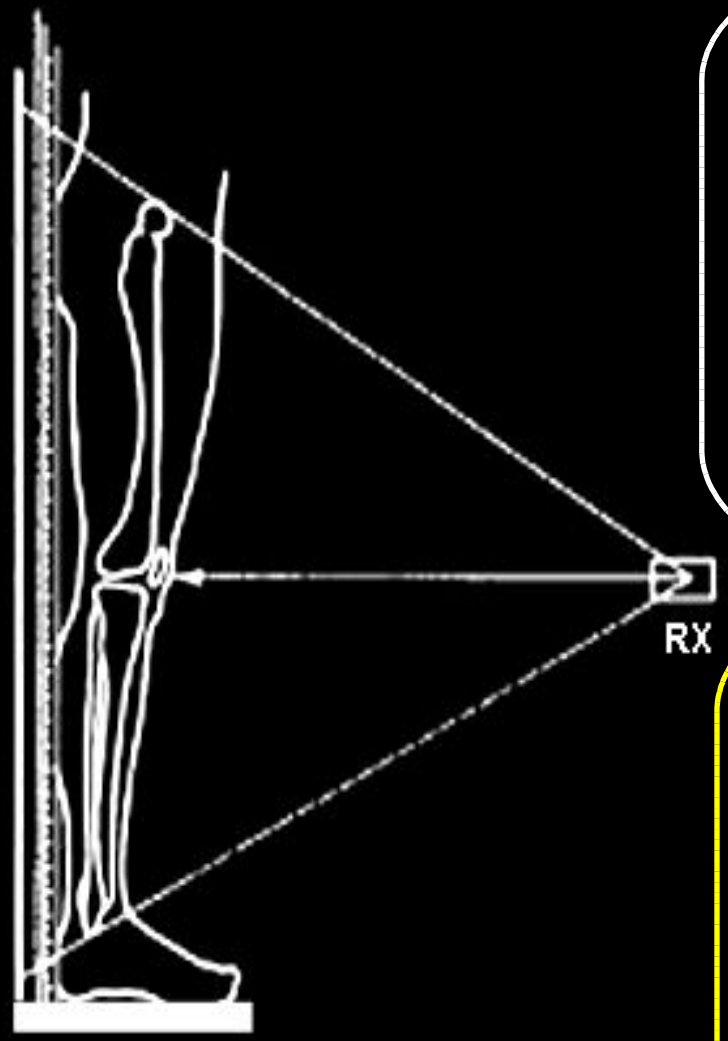

Positionnement strict

Agrandissement géométrique
(bilan préopératoire)

Troubles statiques plan sagittal
(flessum, récurvatum) ?

Cassettes, ERLM, capteurs plans

⌈ ⌈ Dose de rayonnement

Pas d'agrandissement géométrique

Équilibre lombo-pelvien

Reconstructions 3D surfaciques
indépendantes de la position du MI
(flessum, récurvatum)

EOS et membres inférieurs : ILMI

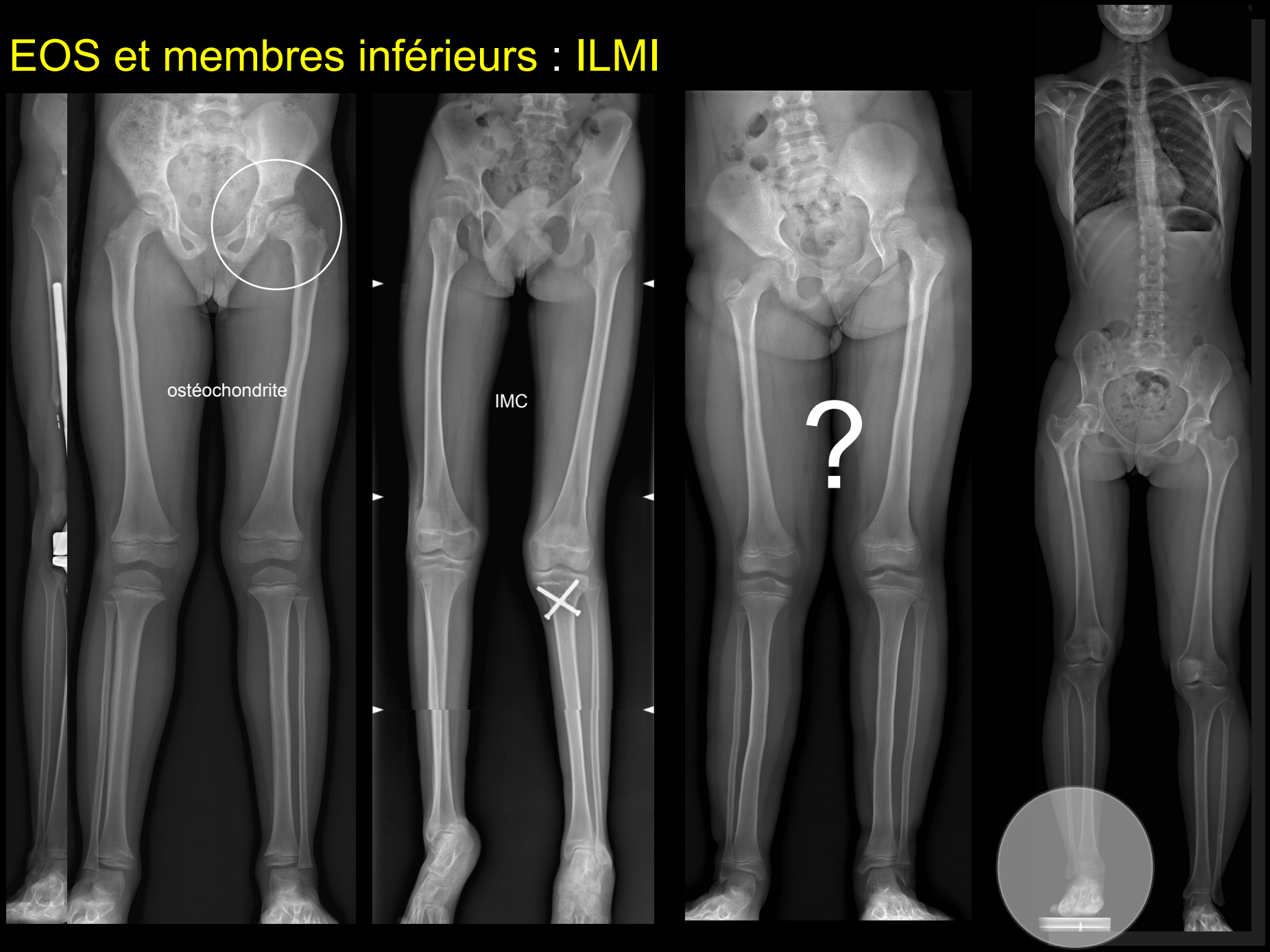

EOS et membres inférieurs : ILMI

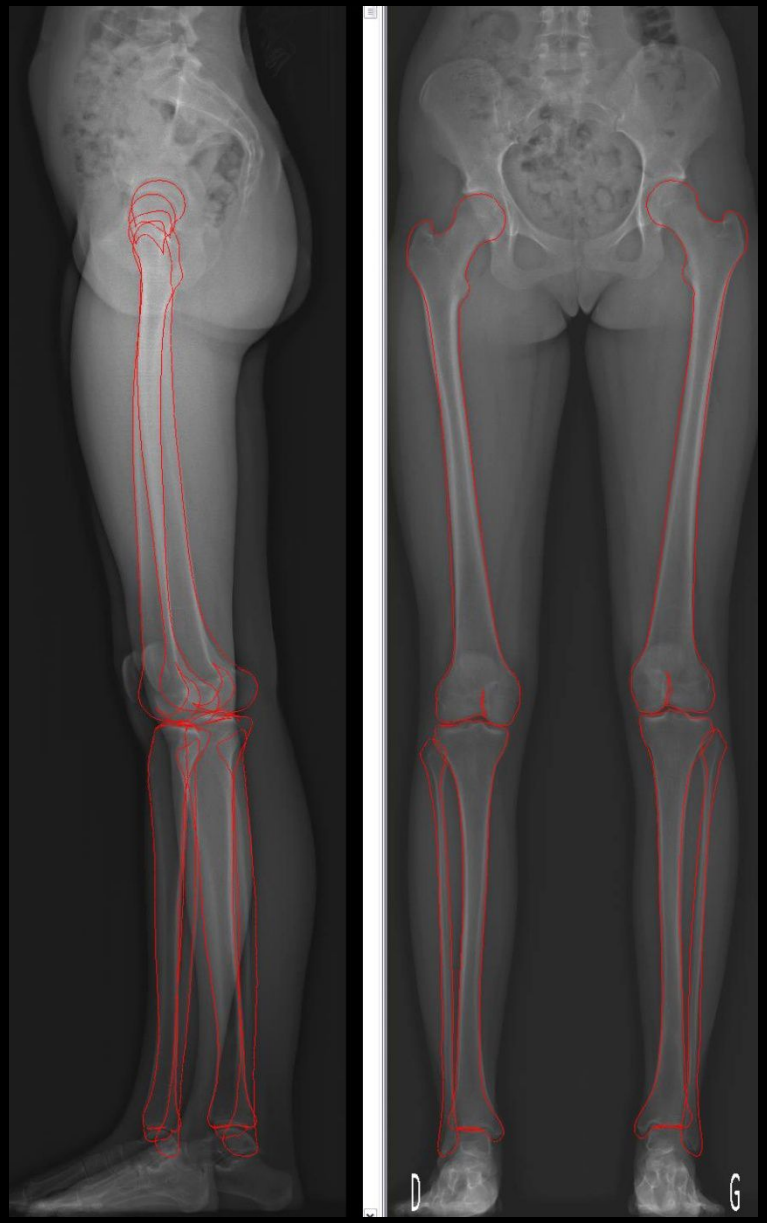

reconstructions 3D

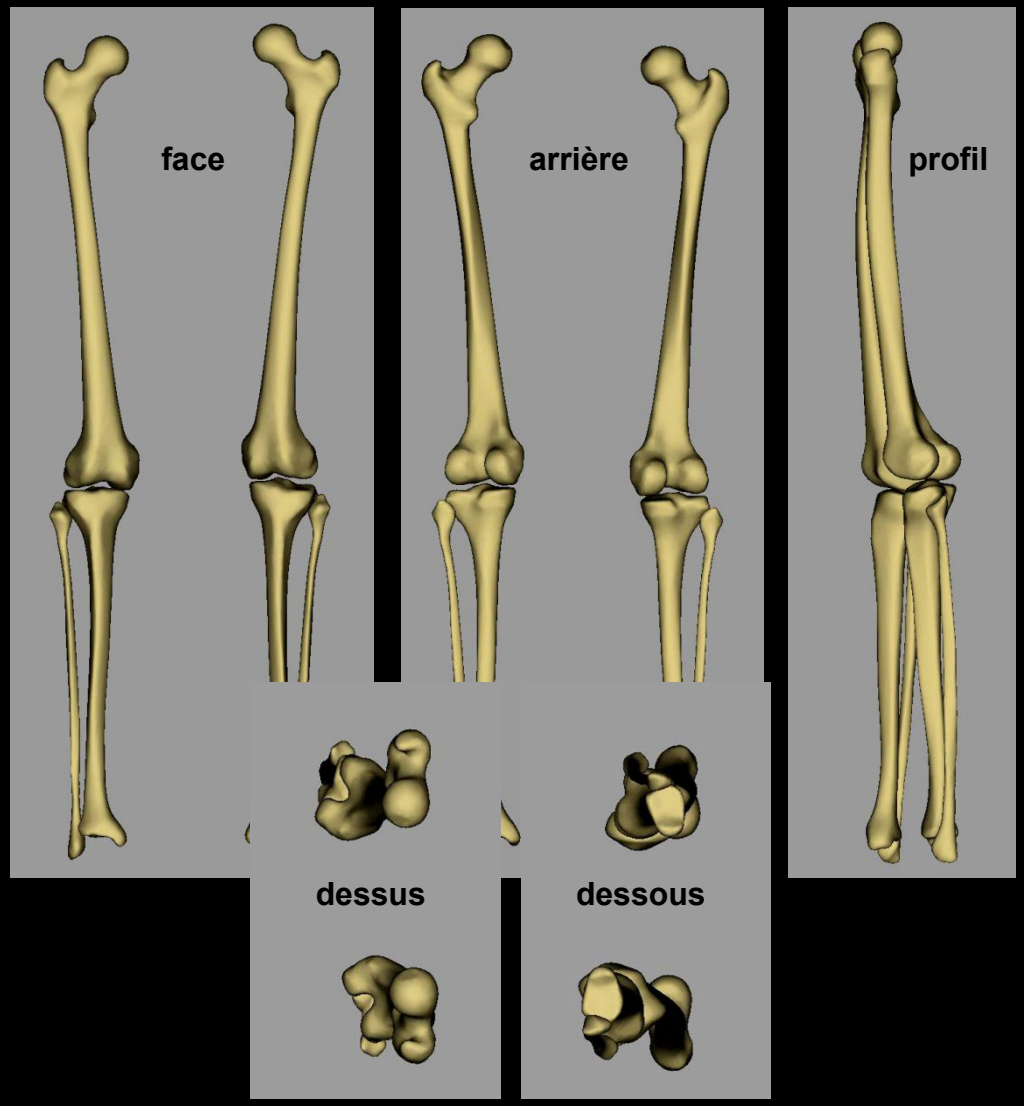

EOS et membres inférieurs : ILMI

Longueurs (3)	Droit	Gauche
Longueur fémur	41.5 cm	42.0 cm
Longueur tibia	35.9 cm	36.1 cm
Longueur totale	78.2 cm	78.9 cm

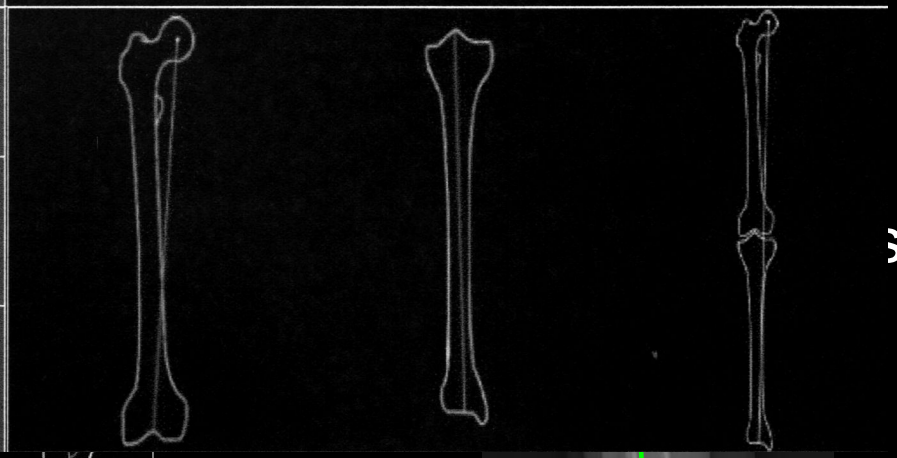

Longueur col	49 mm	48 mm
Angle cervico-diaphysaire (CC'D)	132°	130°

Genou (4)	Droit	Gauche
Valgus/Varus	Valgus 2°	Valgus 3°
Flessum/Recurvatum	Recurv. 0°	Recurv. 0°
Angle fémoral mécanique	94°	93°
Angle tibial mécanique	90°	90°
HKS	3°	4°

Torsions	Droit	Gauche
Torsion fémorale	-2°	4°
Torsion tibiale	39°	31°
Rotation fémoro-tibiale	-2°	-2°



Genou (4)	Droit	Gauche
Valgus/Varus	Valgus 2°	Valgus 3°
Flessum/Recurvatum	Recurv. 0°	Recurv. 0°
Angle fémoral mécanique	94°	93°
Angle tibial mécanique	90°	90°

EOS et membres inférieurs : ILMI – troubles de torsion



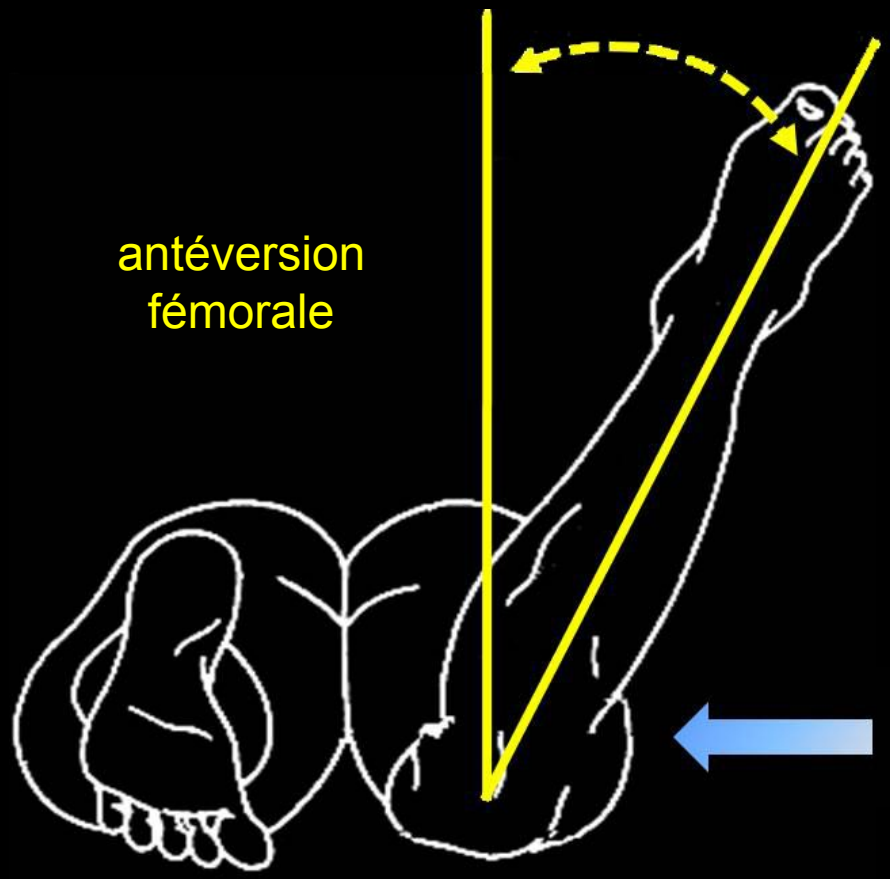

- clinique

torsion
tibiale

AF > TTE
moins de
variations

EOS et membres inférieurs : ILMI – troubles de torsion

Torsions	Droit	Gauche
Torsion fémorale	37°	33°
Torsion tibiale	41°	32°
Rotation fémoro-tibiale	-1°	10°

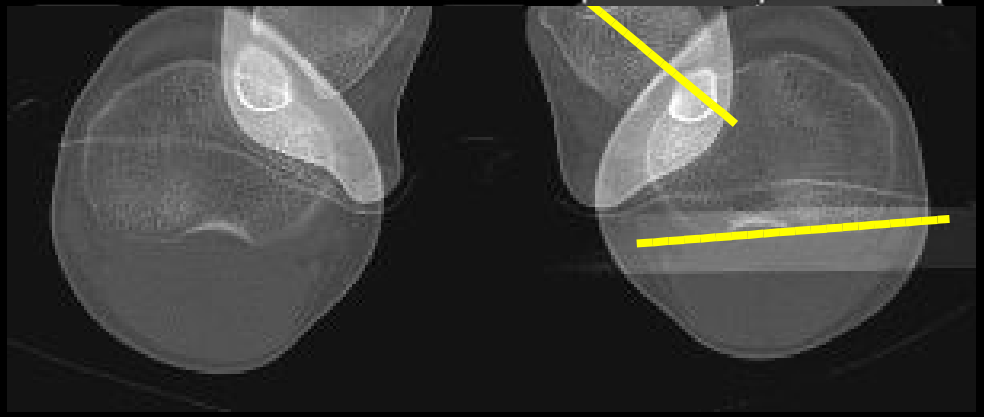

Paramètres membres inférieurs		
Longueurs (3)	**Droit**	**Gauche**
Longueur fémur	41.5 cm	42.0 cm
Longueur tibia	35.9 cm	36.1 cm
Longueur totale	78.2 cm	78.9 cm

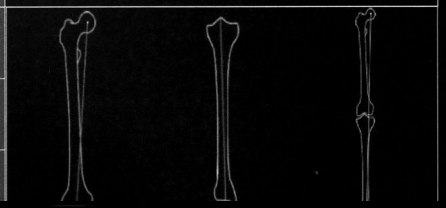

Angle fémoral mécanique	94	95
Angle tibial mécanique	90°	90°
HKS	3°	4°

Torsions	Droit	Gauche
Torsion fémorale	-2°	4°
Torsion tibiale	39°	31°
Rotation fémoro-tibiale	-2°	-2°

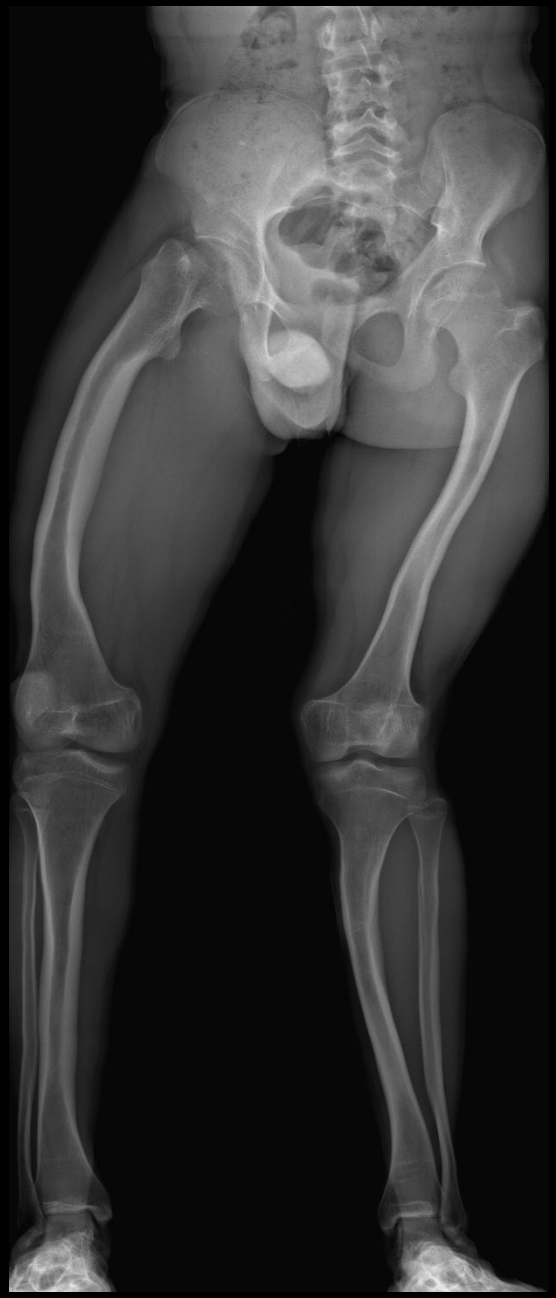

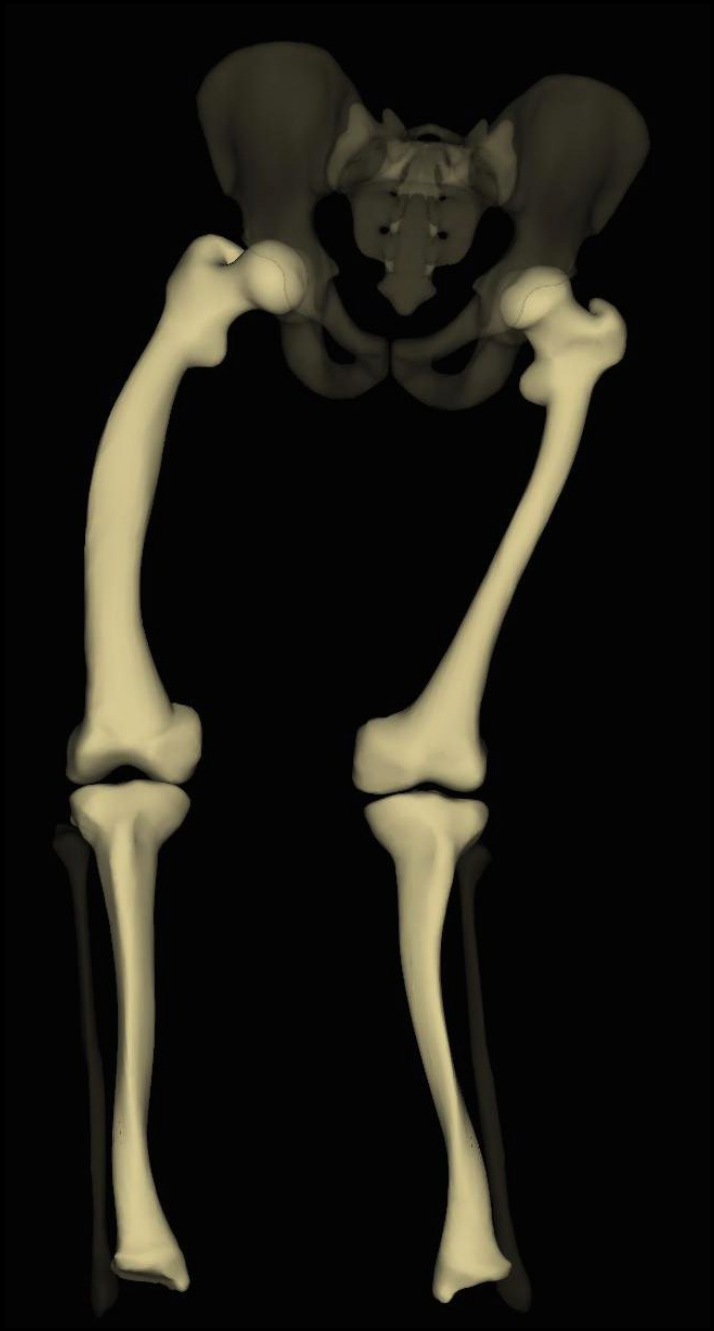

IMAGERIE EN ORTHOPÉDIE

EOS : RACHIS ET MEMBRES INFÉRIEURS

Pr Nathalie BOUTRY

Radiopédiatrie
Hôpital Jeanne de Flandre

CHRU de Lille (FRANCE)

Lille, 29 Novembre 2013