L'appareillage du rachis pédiatrique
(en dehors de la scoliose)

Pr R. Gouron

19/03/2016

CHU AMIENS PICARDIE

Service de chirurgie de l'enfant
Unité d'Orthopédie Pédiatrique

UNIVERSITÉ de Picardie Jules Verne



L'ORTHOPÉDIE
OU
L'ART
DE PREVENIR ET DE CORRIGER
DANS LES ENFANS,
LES DIFFORMITÉS DU CORPS.
LE TOUT PAR DES MOYENS A LA PORTÉE des Peres & des Meres, & de toutes les Personnes qui ont des Enfans à élever.
PAR M. ANDRY, CONSEILLER DU ROY, Lecteur & Professeur en Médecine au College Royal, Docteur-Regent, & ancien Doyen de la Faculté de Médecine de Paris, &c.
Avec Figures.
TOME PREMIER.
A PARIS, RUE SAINT JACQUES:
Chez La Veuve ALIX, au dessus de la ruë des Noyers, au Griffon.
LAMBERT & DURAND, à la Sagesse, & à Saint Landry.
M. DCC. XLI.
AVEC APPROBATIONS ET PRIVILEGE DU ROI.

La croissance

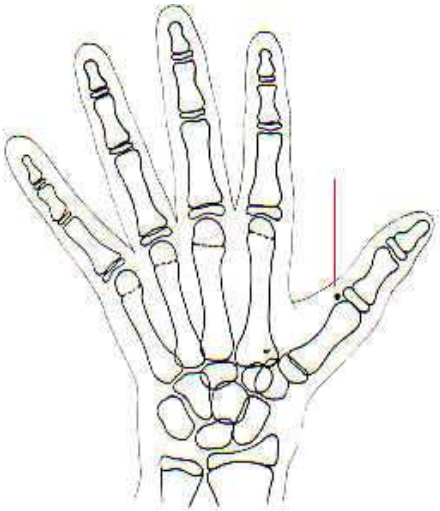

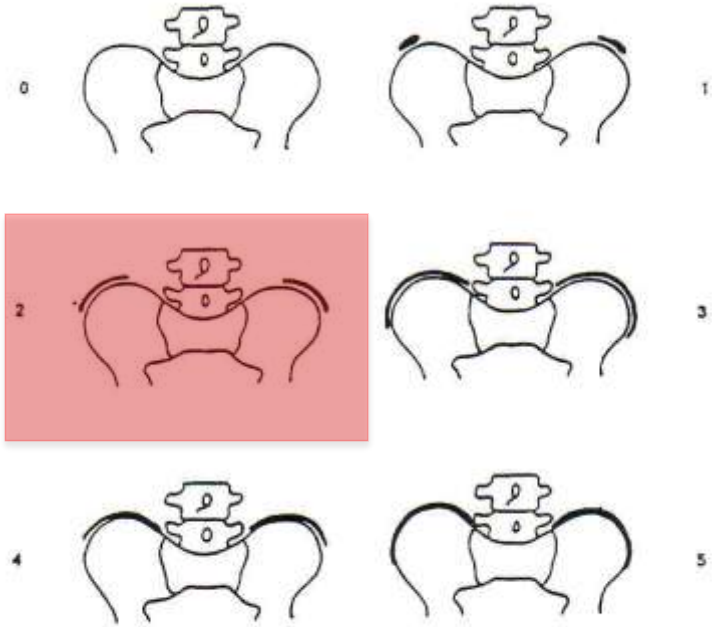

Filles : 11 ans d'âge osseux.

Garçons : 13 ans d'âge osseux.

Garçons

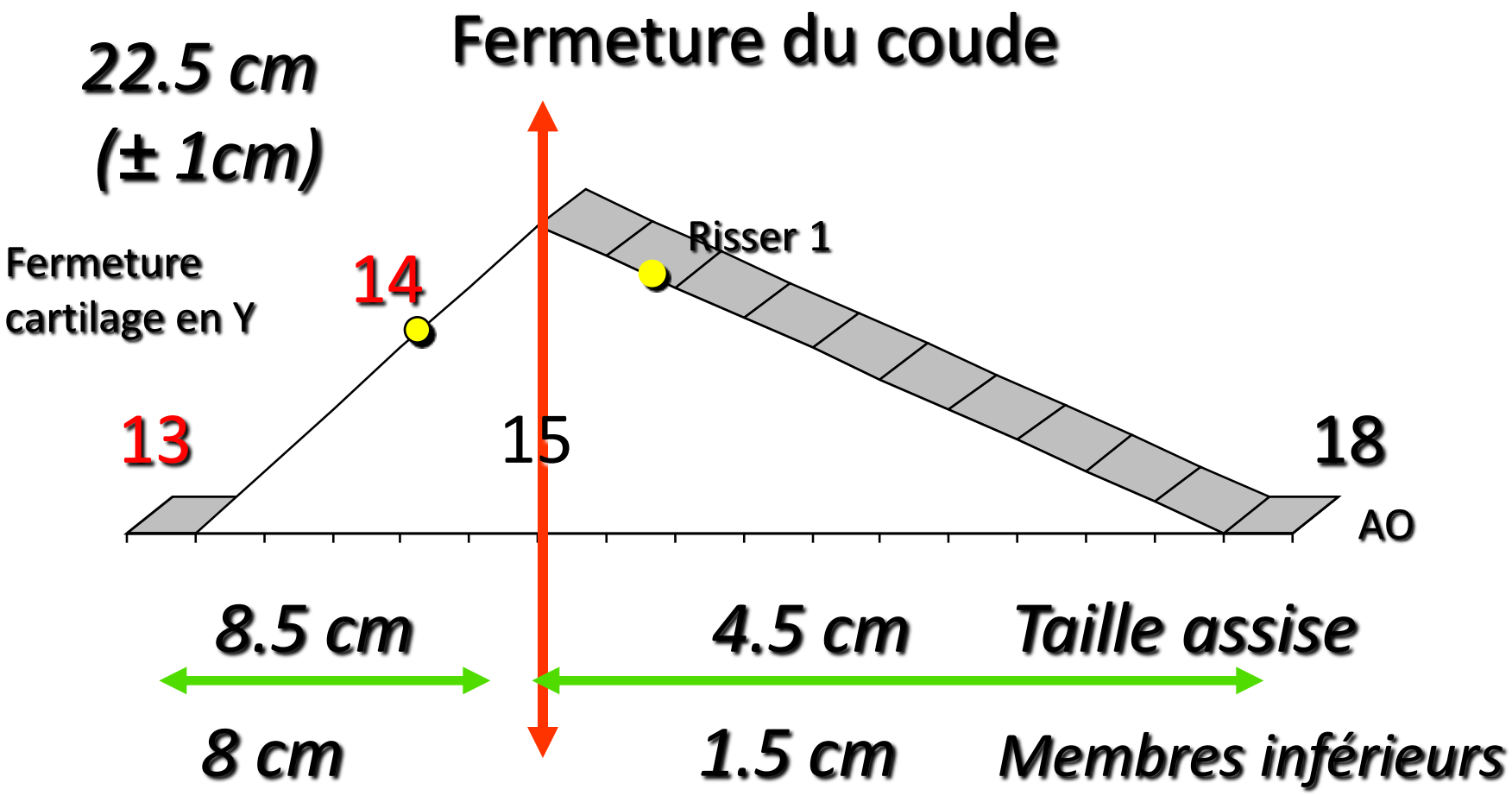
Fermeture du coude
22.5 cm
(± 1cm)
Fermeture
cartilage en Y
14
Risser 1
13
15
18
AO
8.5 cm
4.5 cm
Taille assise
8 cm
1.5 cm
Membres inférieurs

Filles

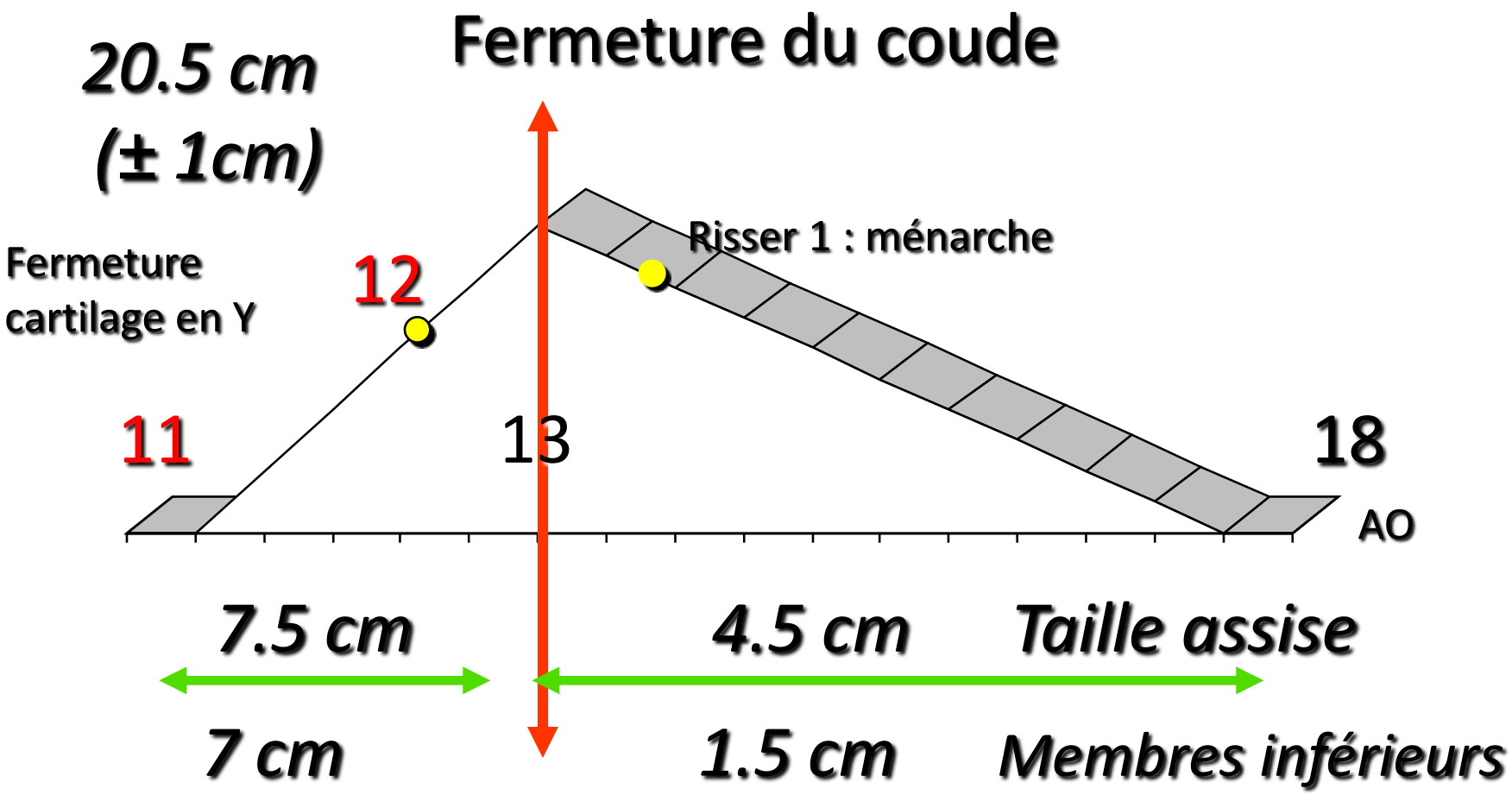
Fermeture du coude
20.5 cm
(± 1cm)
Fermeture
cartilage en Y
12
Risser 1 : ménarche
11
13
18
AO
7.5 cm
4.5 cm
Taille assise
7 cm
1.5 cm
Membres inférieurs

Objectifs

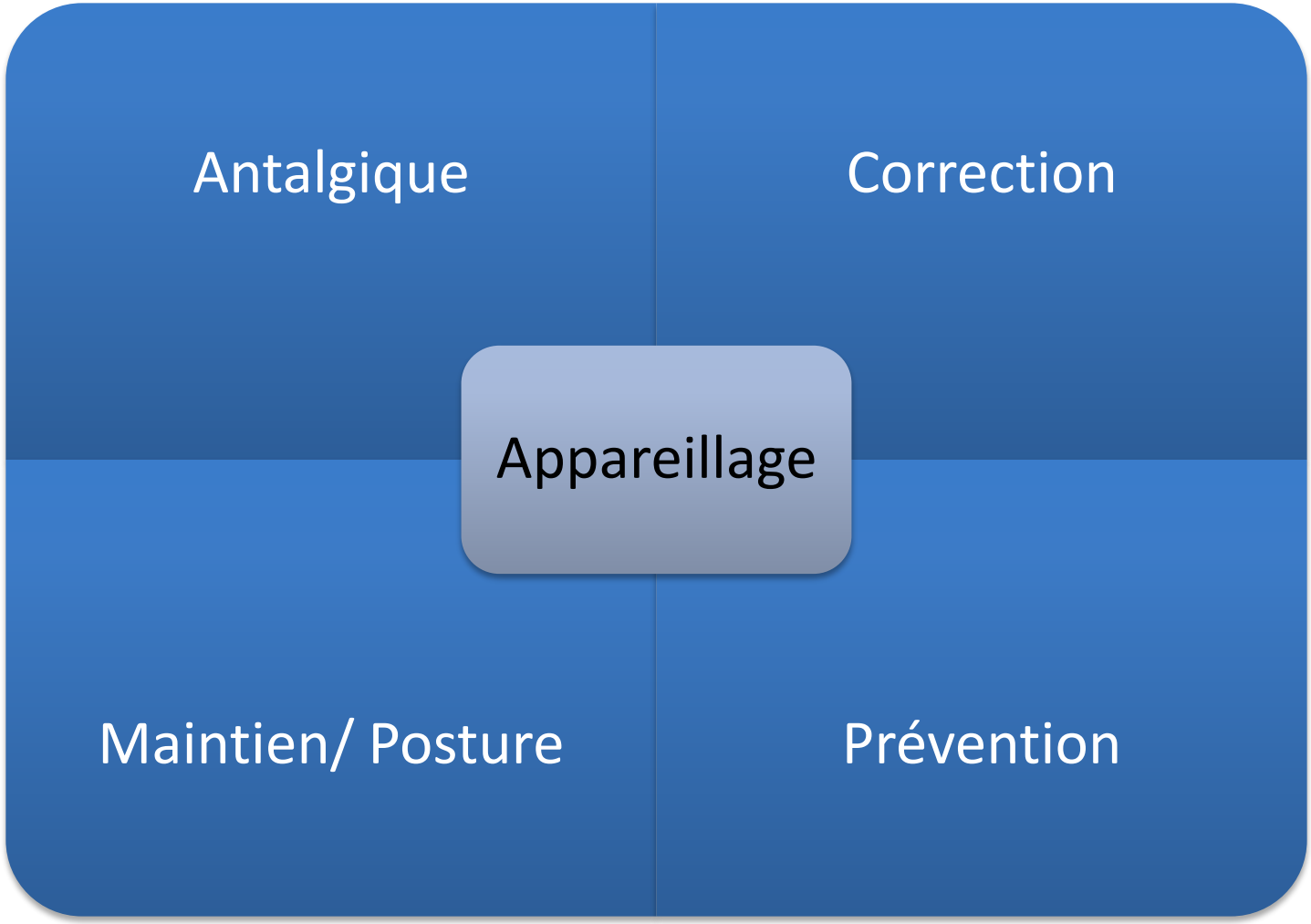
Antalgique
Correction
Appareillage
Maintien/ Posture
Prévention

Tumeur

Infections

Dystrophie

Déformations

Traumatologie

Fragilité osseuse

Les contextes

Déformations

Dystrophie

Infections

Traumatologie

Tumeur

Fragilité osseuse

Lombalgie ???

Torticolis congénital/ acquis

Pectus carinatum

Cyphoses

Dystrophie rachidienne de croissance

Spondylolyse

Spondylodiscite

Fractures

Fractures pathologiques

Ostéoporose ou OI

Torticolis congénital /acquis

Torticolis congénital

- Traitement kinésithérapique
- Traitement chirurgical par ténotomie du sterno-cléido-mastoidien
- Appareillage post-opératoire

Homemade bracing

Torticolis congénital /acquis

Torticolis congénital

Torticolis acquis

- Traitement symptomatique
- Parfois collier cervical souple. Traction si très douloureux ou torticolis prolongé
- Attention à la dislocation rotatoire C1 C2

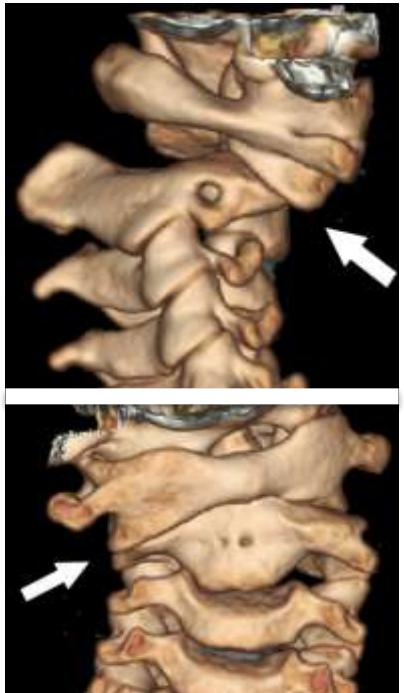

Homemade bracing

Pectus carinatum

- Déformation acquise évolutive symétrique ou non à progression pubertaire
- Possibilité d'appareillage



Pectus carinatum

- Déformation acquise évolutive symétrique ou non à progression pubertaire
- Possibilité d'appareillage

Cyphoses

- Attitude cyphotique ou cyphose non structurale
- Souple
- Accessible à la kinésithérapie
- Assouplissement sous-pelviens
- Appareillage ??

Dystrophie rachidienne de croissance

- Cyphose raide et/ou doloureuse
- Signes radiographiques

Dystrophie rachidienne de croissance

- Appareillage par corsets de réduction
- Précédé d'un plâtre de correction si très raide avant Risser 2

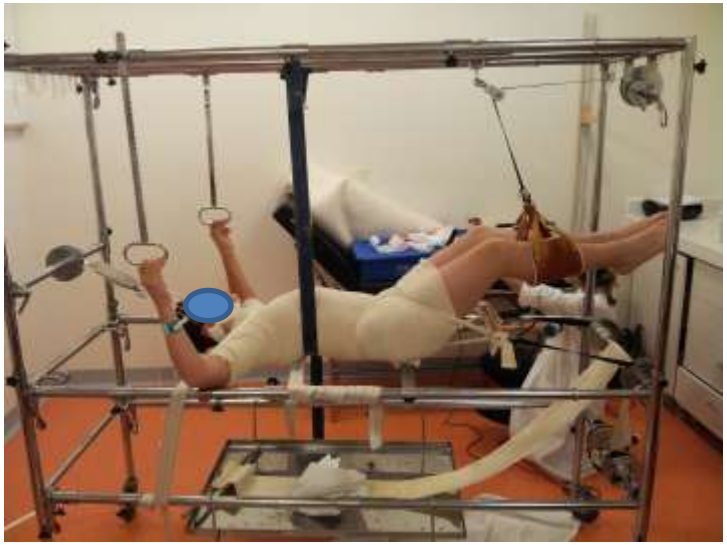

Homemade bracing

Spondylolyse

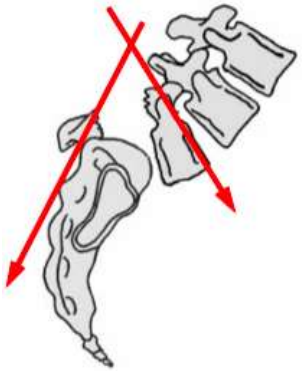

- Lyse isthmique récente douloureuse
  - Possibilité d'appareillage +/- prise uni crurale
  - 6 semaines
- Lyse isthmique ancienne
  - Pas de corset
  - Lombostat cours période possible si douleur
  - Souplesse sous-pelvienne ++
- Spondylolisthésis
  - idem

Spondylodiscite

- Traitement antibiotique
- Immobilisation par plâtre 45 jours
- Relai par corset
  - Reconstruction en bonne position
  - Cicatrisation discale
  - Reprise de croissance

Homemade bracing

Fractures

- Appareillage quasi obligatoire
- Corset plâtré 45 jours à 2 mois si jeune enfant et si fracture charnière thoraco-lombaire ou lombaire, thoracique à réduire
- Corset amovible pour fractures thoraciques non déplacées.
- Corset post-plâtre pour remodelage à long terme par croissance résiduelle

Homemade bracing

Fractures pathologiques

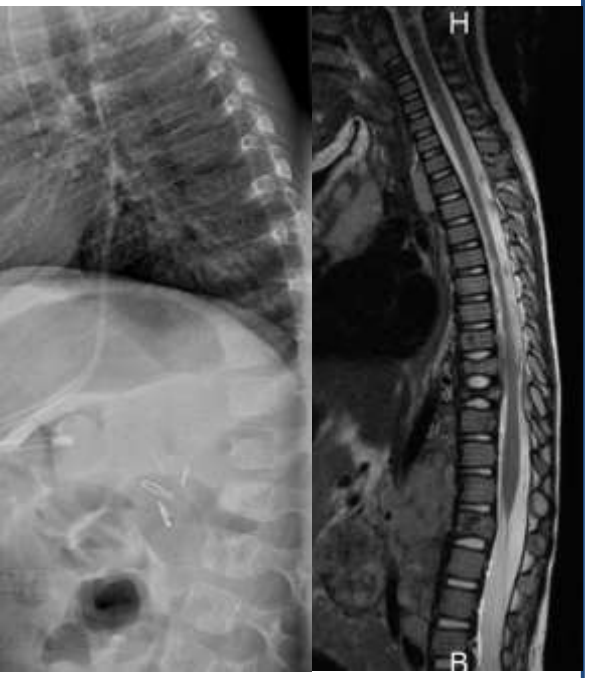

- Lésions tumorales
  - Sarcomes
  - Métastases (neuroblastome..)
  - Histiocytose
  - …..
- Traitement de maintien en cours de traitement
- Attente pré-chirurgical
- Traitement définitif en attente de reconstruction

Ostéoporoses et OI

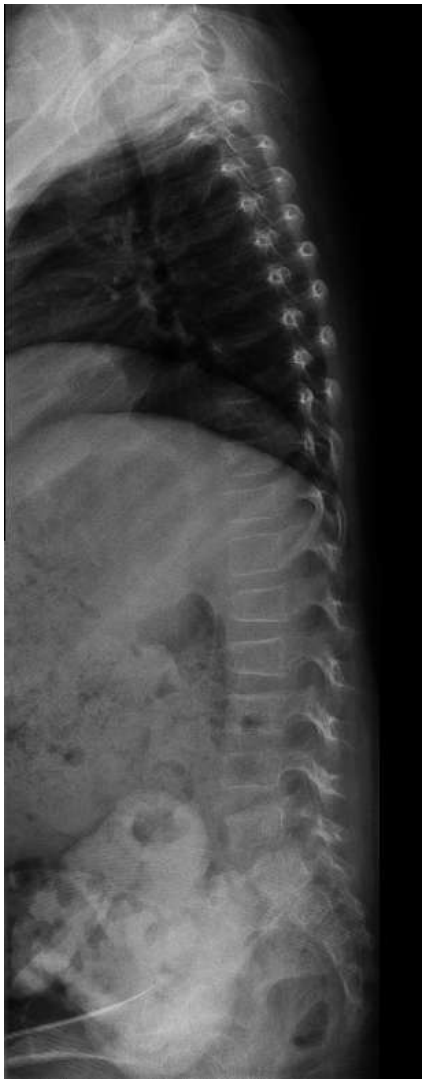

- Appareillage antalgique
- Maintien anatomique
- Traitement médical associé
- Risque d’augmentation de la déminéralition
- A retirer dès que possible

Lombalgies

the eyes see what the mind knows.

- Appareillage exceptionnel
- Identification de la cause
- Appareillage si
  - Malformation charnière lombo-sacrée
  - Douleurs rebelles
  - …

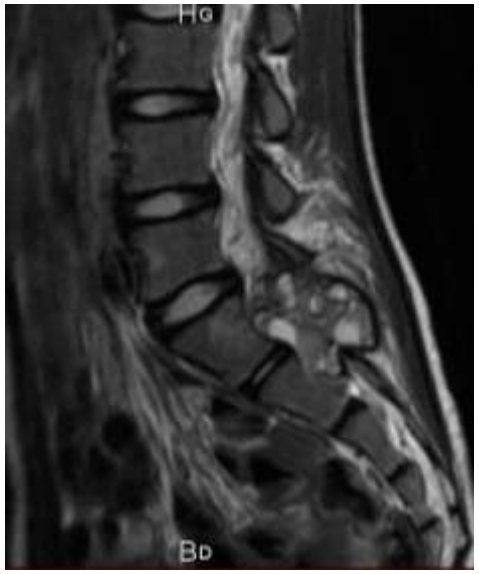

Posture

Conclusion

Homemade bracing

Pas de traitement initié après Risser 4 pour corriger une déformation

Quand arrêter?