SYNDROME DU DÉFILÉ CERVICO-THORACO-BRACHIAL

Le traitement chirurgical : pourquoi, quand, comment ?

G. Wavreille
SOS Mains

M. Schoofs
SOS Mains

HISTORIQUE : CÔTES ET VAISSEAUX

- 1627 W. HARVEY Anévrisme de l'artère sous-clavière
- 1821 A. COOPER 1ère description clinique
- 1835 H. MAYO Exostose de la 1ère côte avec fortes pulsations de l'artère sous-clavière
- 1860 W.H. WILLSHIRE Côtes cervicales et paresthésies
- 1861 H. COOTE 1ère résection de la côte cervicale
- 1915 J. PAGET Thrombose veineuse sous-clavière L. SHRÖTTER
- 1903 E. BRAMWELL Lésion de la première racine dorsale par la première côte
- 1906 J.B. MURPHY Le rôle du muscle scalène antérieur et la signification de la côte cervicale

DÉBUT DE LA CHIRURGIE / RÔLE DES MUSCLES

- 1910 T. MURPHY 1ère résection de la côte avec soulagement des symptômes
- 1913 J. MORLEY Névrite de pression due à la première côte normale
- 1915 E. GAUPP) 1917 A. CLERCK) Le rôle du scalène moyen sur le plexus inférieur
- 1927 W.M. BRIKNER Compression du plexus brachial par la première côte normale
- 1927 A.W. ADSON Soulagement des symptômes par division J.R. COFFEY du scalène antérieur
- 1931 L. PUUSEP description du « trigone interscalénique »
- 1938 HL. NAFFZIGER «le syndrome du scalène» et le «syndrome de Naffziger» post-opératoire

COMPRESSIONS NERVEUSES

- 1943 RE.SEMMES Radiculopathie cervicale F. MURPHY
- 1945 I.S. WRIGHT Le syndrome neurovasculaire produit par l'hyperabduction du bras
- 1950 GS. PHALEN Neuropathie du nerf médian due à la compression sous le ligament carpien transverse
- 1952 M. KREMER Anomalies de conduction nerveuse dans le tunnel carpien
- 1953 J.W. LORD Résection de la clavicule pour le soulagement du syndrome de compression costo-claviculaire
- 1955 J. RAAF Désenchantement avec les résultats de la scalénotomie

Rééducation / chirurgie…

- 1956 R.M. PEET Evaluation d'un exercice thérapeutique - programme en TOS
- 1958 E.G. ROB « La sortie thoracique syndrome de compression » avec occlusion artérielle
- 1961 O. CLAGETT La 1ère côte est le dénominateur commun de la physiopathologie des TOS. (Approche postérieure pour la résection de la côte)
- 1962 MA FALCONER 1ère résection de la côte par voie directe Abord FWP LI par voie supraclaviculaire

AMÉLIORATION DES TECHNIQUES CHIRURGICALES

- 1966 DB. ROOS L'approche axillaire pour la résection de la 1ère côte - taux d'amélioration : 93% dans le syndrome vasculaire 88% dans le syndrome neurologique
- 1972 H.C. URSCHEL Scalénotomie versus 1ère côte
- 1973 R.J. SANDERS résection
- 1980 L.A. POITEVIN Variations anatomiques expliquent les échecs
- 1982 W.A. DALE Complications de la résection de la 1ère côte transaxillaire. Réhabilitation de l'approche supraclaviculaire
- 1990 A.O. NARAKAS «syndrome de double crush » dans 30% des TOS

Causes multiples…

- 1991 Y. ALLIEU Scalène moyen dans les TOS neurologiques
- 1994 F. CORMIER L'approche sous-clavière et sous-clavière dans les troubles neurologiques et les syndromes intriqués
- 2004 M. MERLE Expérience avec l'approche sus et sous-claviculaire, première résection de la côte et scalénectomie

LE DIAGNOSTIC

- Difficile
- Multiples formes cliniques
- Associations nosologiques
- Évolution lente, répercussion sur le psyché plutôt que terrain psychologique particulier ?
- Traitement non consensuel :
  - Rien ?
  - Rééducation : laquelle ? (Peet 1956, Prost) par qui ?
  - Chirurgie : laquelle ? Quand ?

LES ÉTIOLOGIES

Pour Sanders (Denver, Colorado, 1991), sur 580 cas opérés

- Traumatisme cervical : lésion musculaire des muscles scalènes 85%
- Anomalies osseuses : côte cervicale, première côte anormale, cals vicieux de la clavicule ou de la première côte 2%
- Autre cause 13%

Actuellement, recrudescence des formes post-traumatiques d'origine sportive…

TYPES LÉSIONNELS

- Compressions :
  - Plexus brachial
  - Artère et/ou veine sub-clavières
  - Mixtes
- Sites multiples, parfois associés

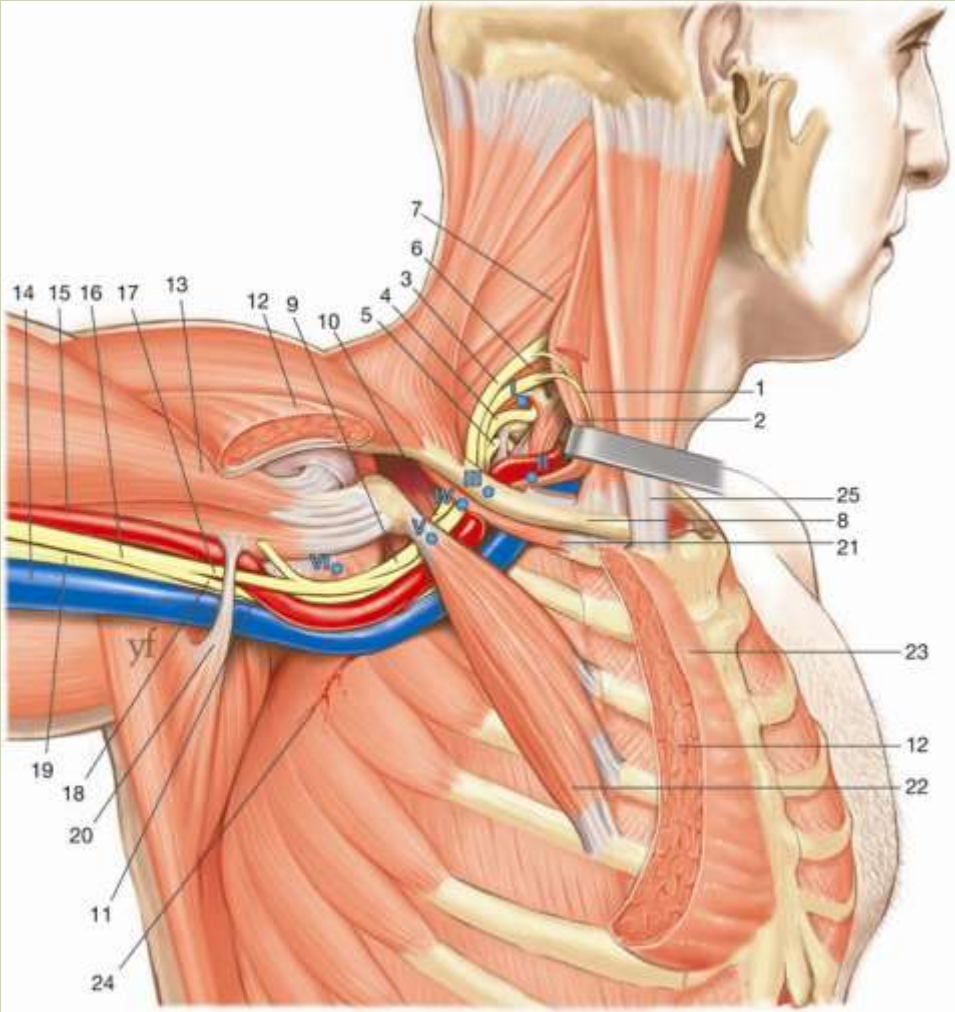

CAS CLINIQUE

- Cal vicieux de la clavicule droite

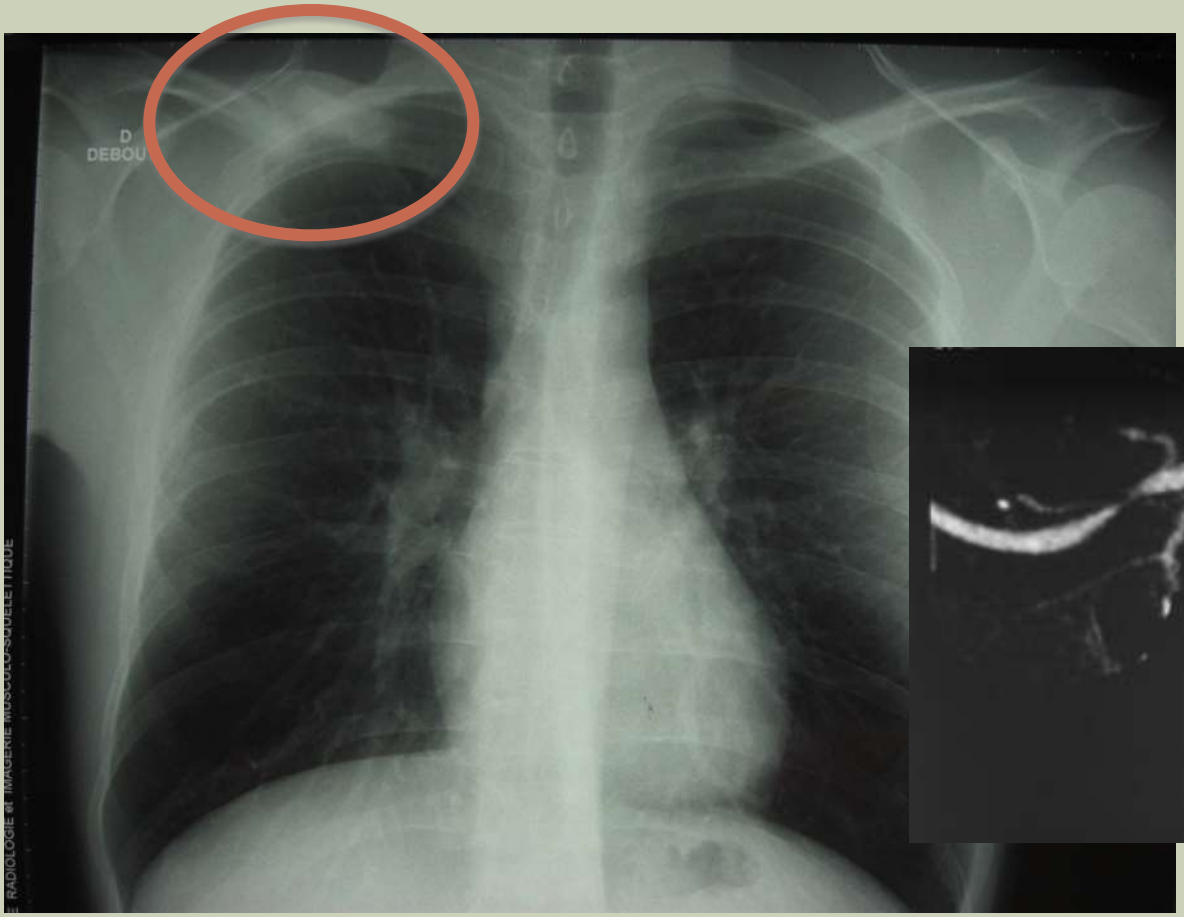

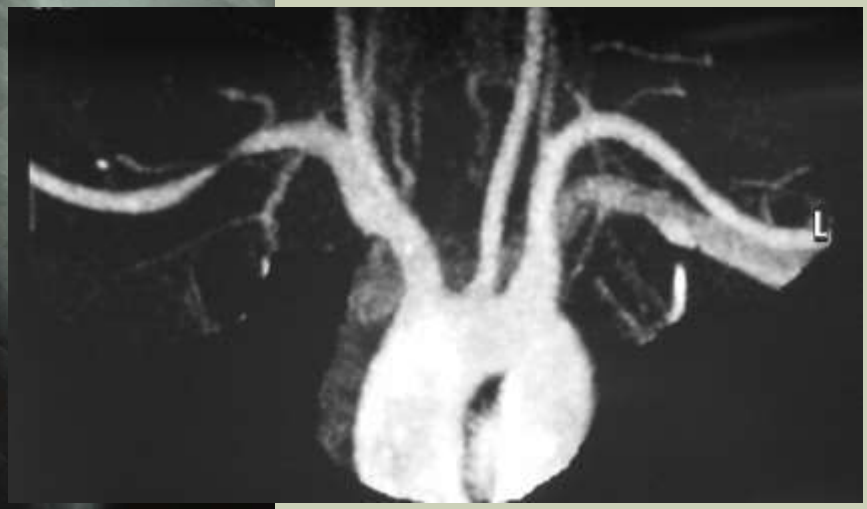

CAS CLINIQUE

- Thrombose de la veine sub-clavière : syndrome de Paget-von-Schroetter

CAS CLINIQUE

- Séquelles après thrombose de la veine sub-clavière reperméabilisée (sous AVK)

CLINIQUE

- L'examen physique est moins important pour le diagnostic que l'anamnèse !
- Tests et manœuvres nombreux, plus ou moins spécifiques et utiles !
- Buts :
  - rechercher une compression vasculaire (prise du pouls, auscultation),
  - reproduction d'une symptomatologie neurologique

SITES COMPRESSIFS

- Multiples parfois associés
  - Dôme pleural et ligaments
  - Trigone interscalénique
  - Pince costo-claviculaire
  - Espace clavi-pectoral
  - Tunnel sous-pectoral
  - Espace infrahuméral

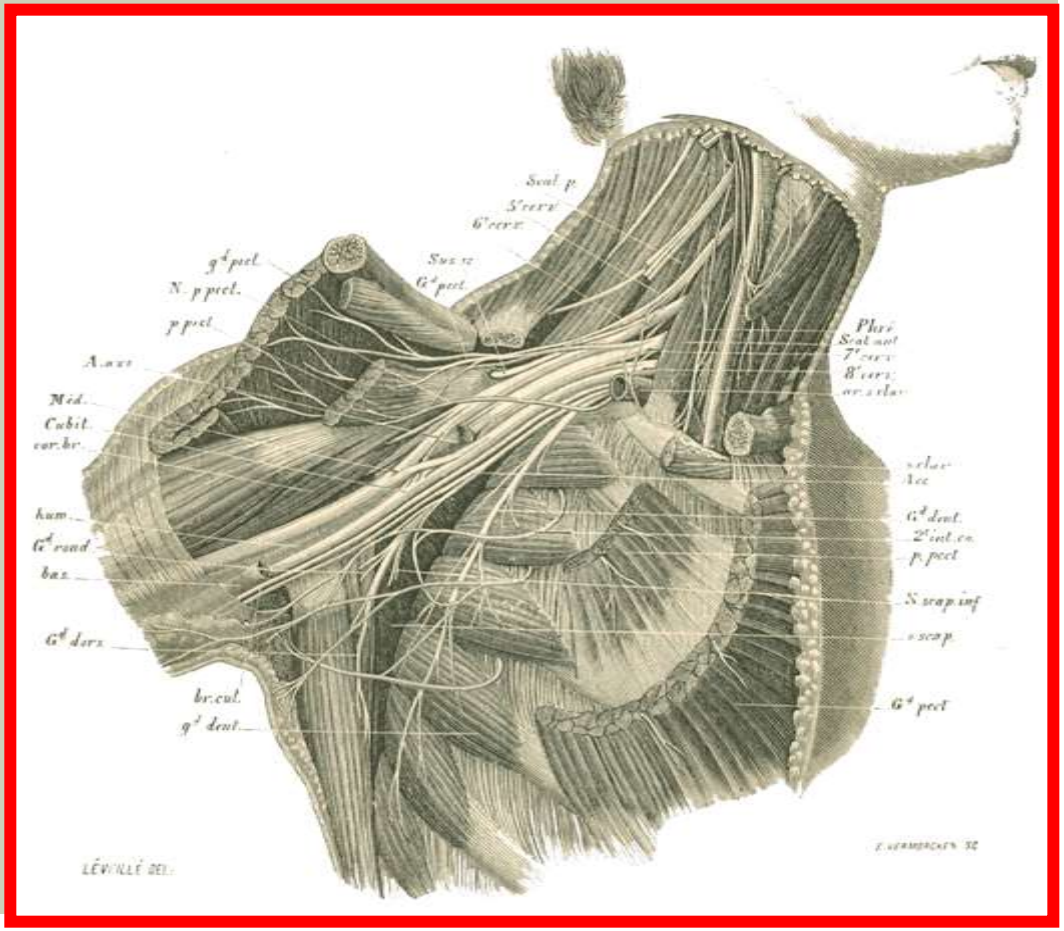

ANOMALIES ANATOMIQUES

- Dôme pleural et système suspenseur
  - **Transverso-septo-costal (! T1)**
  - **Costo-septo-costal**
  - **Vertébro-septal**

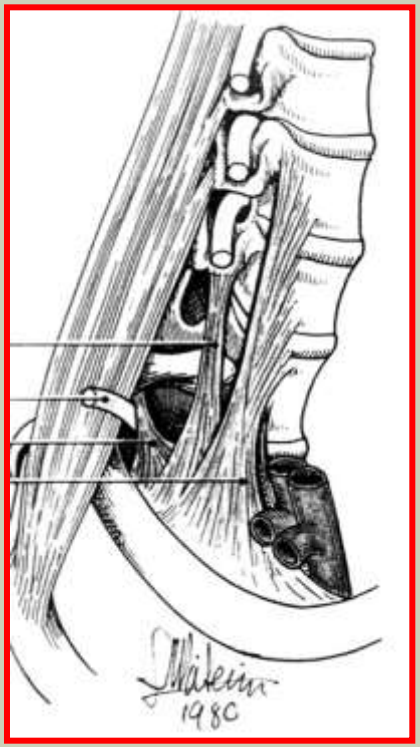

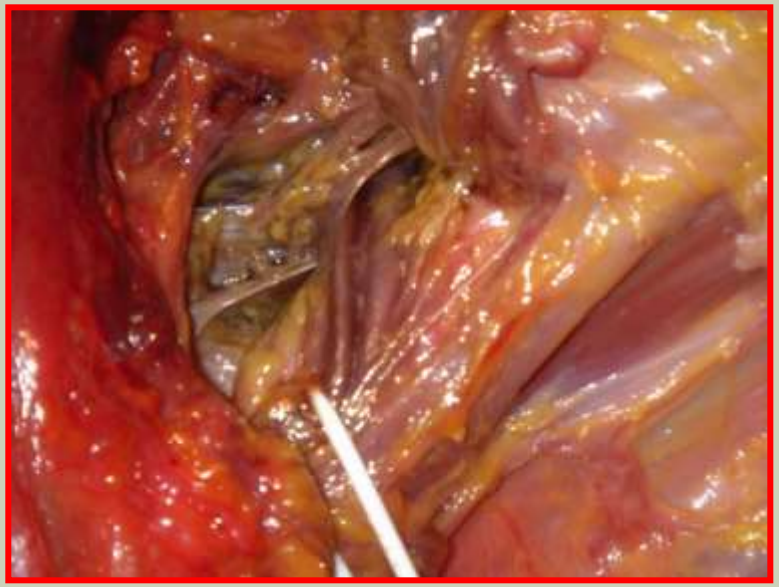

VARIANTES ET ANOMALIES

- Osseuses :
  - Apophysomégalie C7
  - Côte cervicale
- Cal vicieux

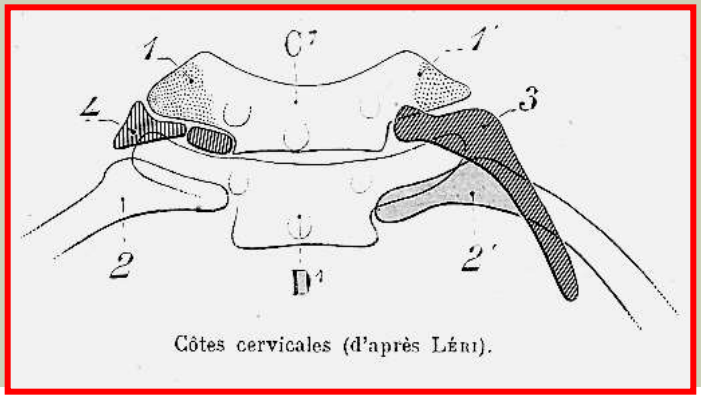

Côtes cervicales (d'après Léri).

CAS CLINIQUE

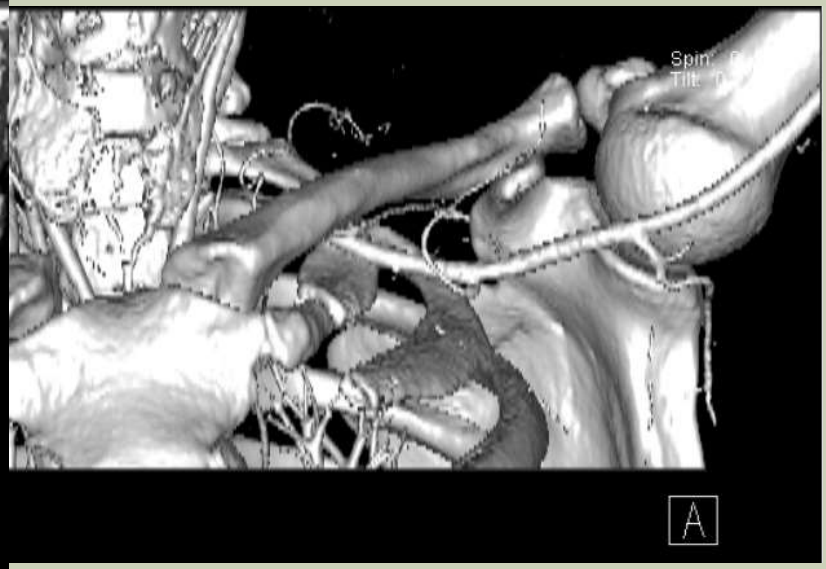

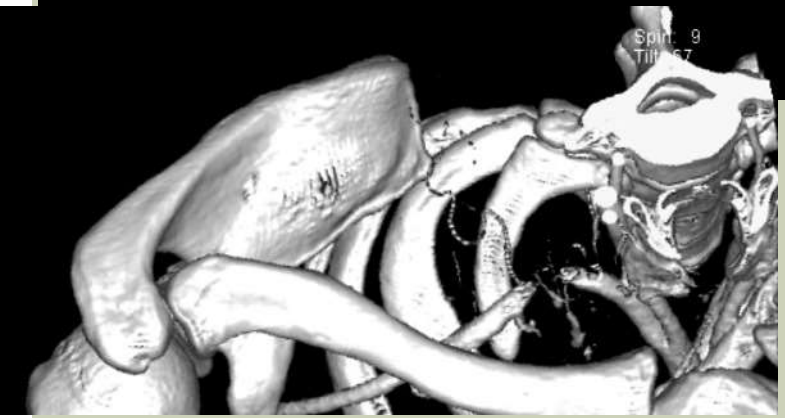

Forme mixte chez un homme de 40 ans mécanicien dans l'armée

ANOMALIES ANATOMIQUES

- Trigone interscalénique
  - Anomalie d'insertion
  - Scalène accessoire
  - Faisceau aberrant

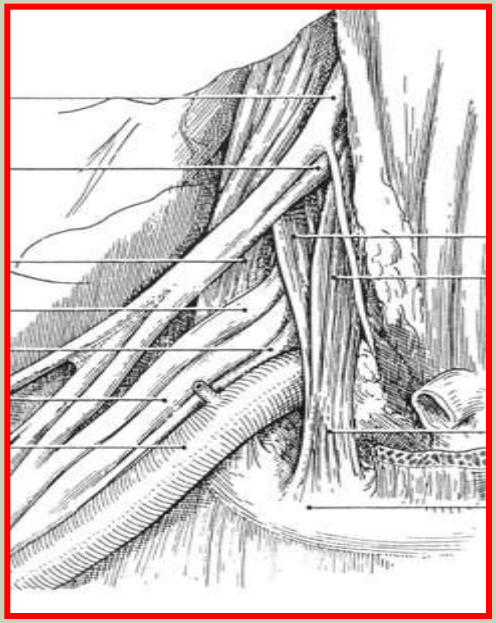

CAS CLINIQUE : SCALÈNE ACCESSOIRE OU PETIT SCALÈNE DE WINSLOW

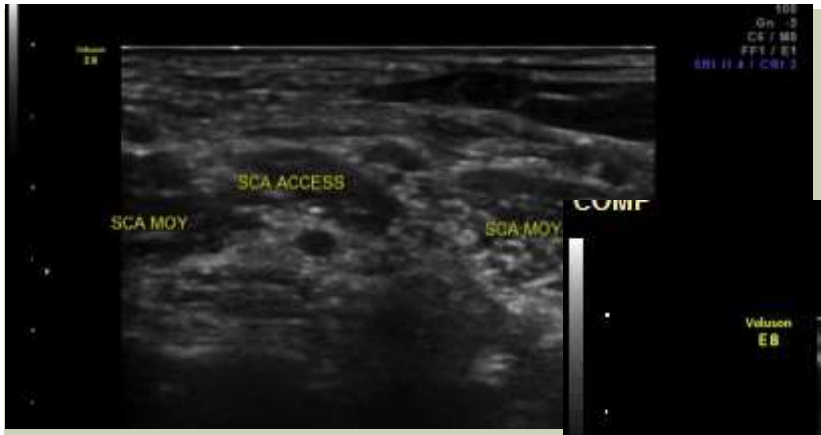

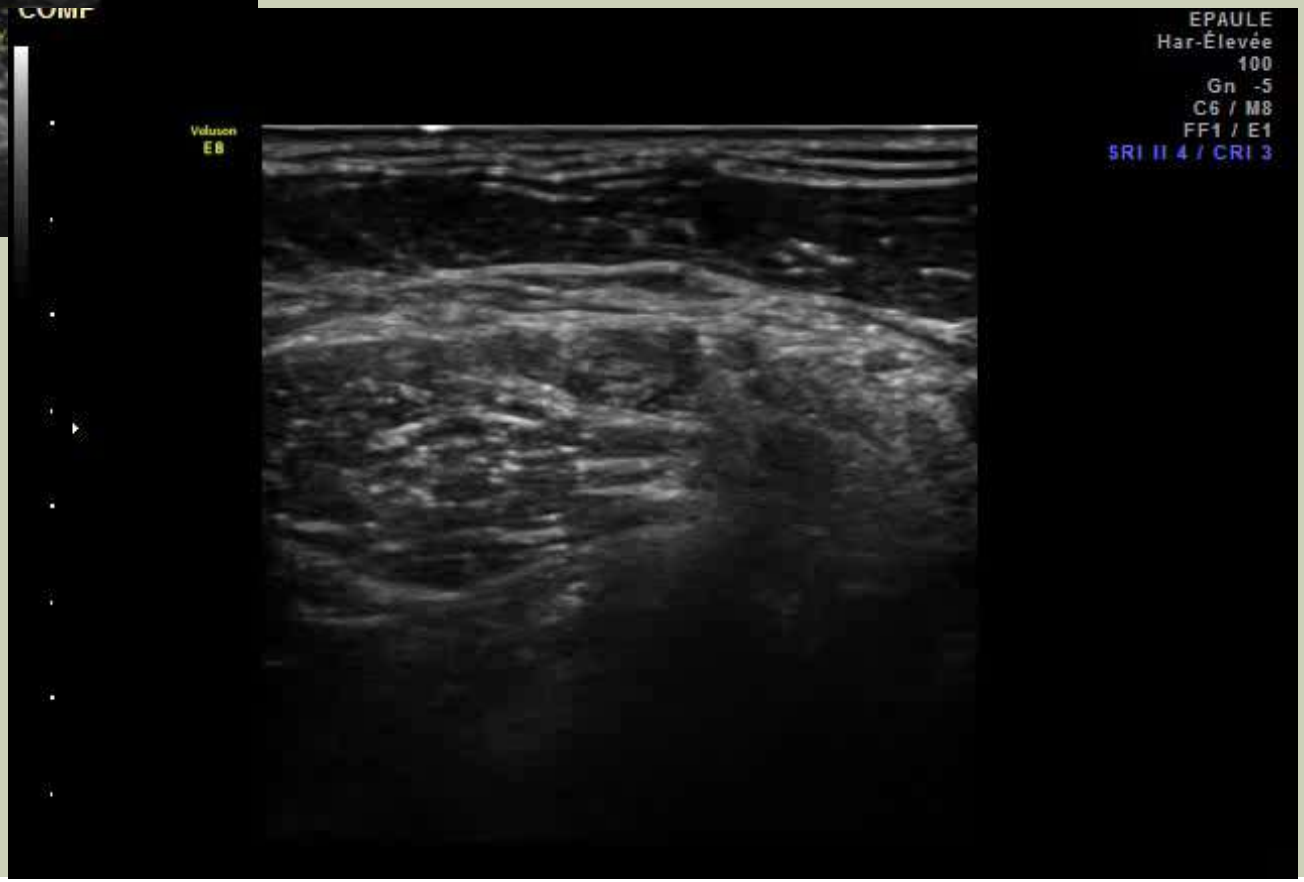

ANOMALIES ANATOMIQUES

- Pince costo-claviculaire
  - Ligt coraco-claviculaire
  - Fascia clavi-pectoral
  - Muscle sub-clavier

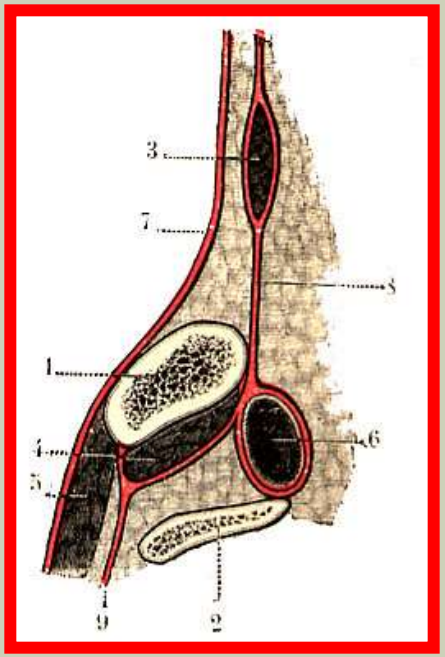

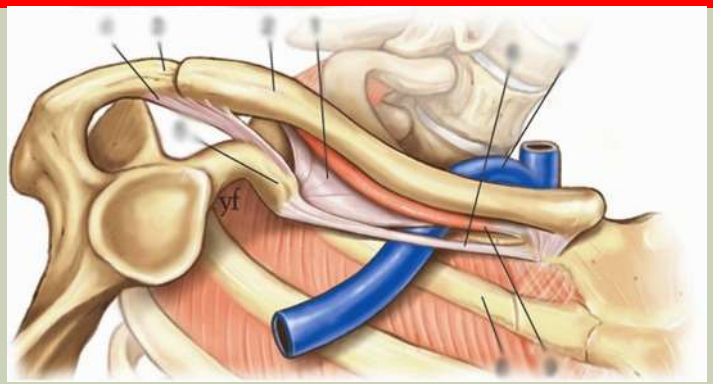

ANOMALIES ANATOMIQUES ET DYNAMIQUES

- Bande fibreuse entre petit pectoral et processus coracoïde

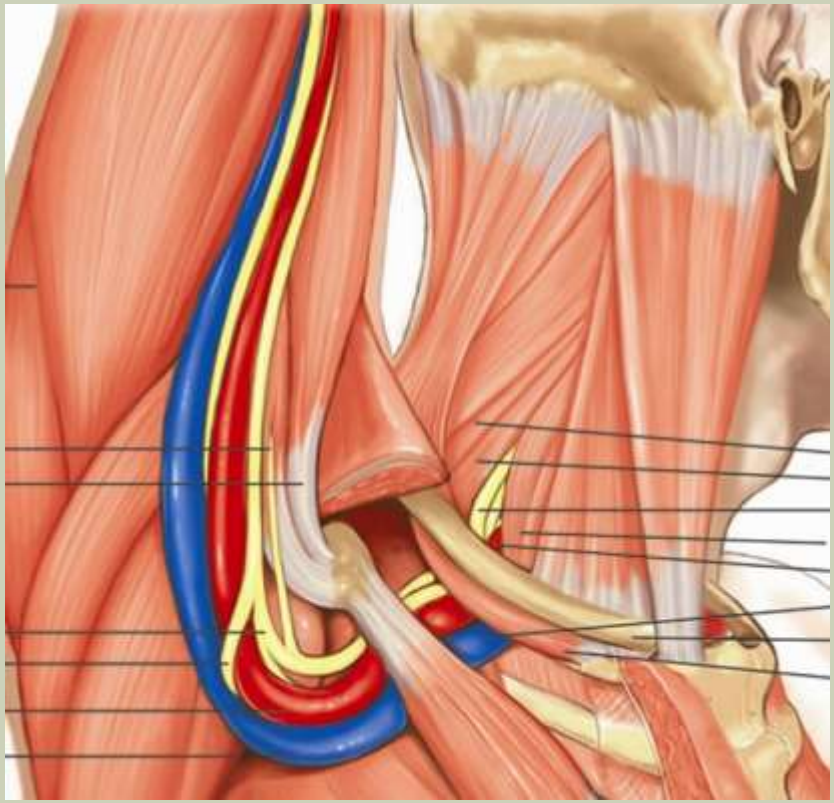

IMAGERIE

- Dynamique :
  - Echo-döppler : pince costo-claviculaire, artère et veine

- Statique ou dynamique MAIS DÉCUBITUS DORSAL !!!
  - Angio-scanner : os et vaisseaux
    - Mesure de la pince costo-claviculaire
      - Statique (limite de 10mm ?)
      - Lors de l'abduction (pince « qui s'ouvre », « qui se ferme « ?)
  - Angio-IRM : idem et visualisation des muscles, ligaments et nerfs
  - IRM : visualisation des muscles, ligaments et nerfs

CAS CLINIQUE

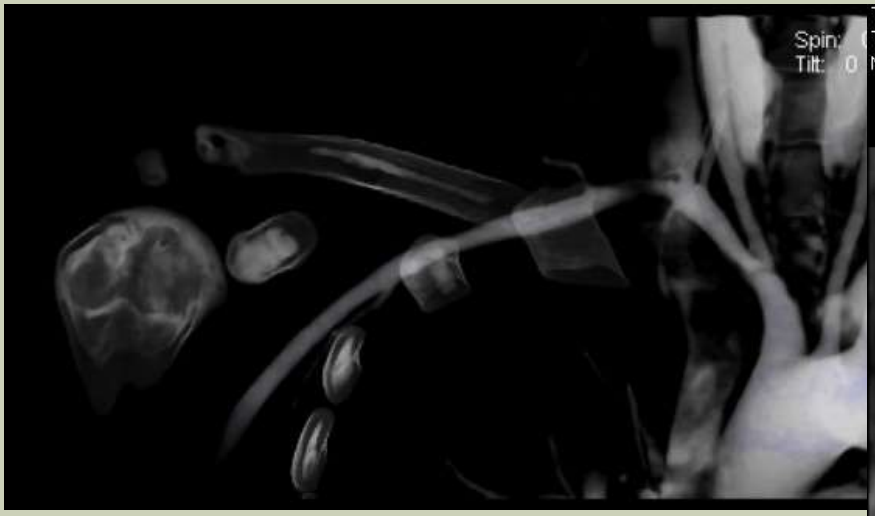

Forme mixte chez une femme de 47 ans

PRISE EN CHARGE DES FORMES MIXTES NON COMPLIQUÉES

- Rééducation, correction de la posture (Prost plutôt que Peet)

- Traitement chirurgical en fonction de la gêne clinique & de l'imagerie : le traitement chirurgical peut être PROPOSÉ au patient (qui acceptera ou non) SI :
  - Gêne suffisante (score QUICK DASH)
  - Clinique concordante
  - Anomalie de l'imagerie (défilé interscalénique et/ou pince costo-claviculaire)

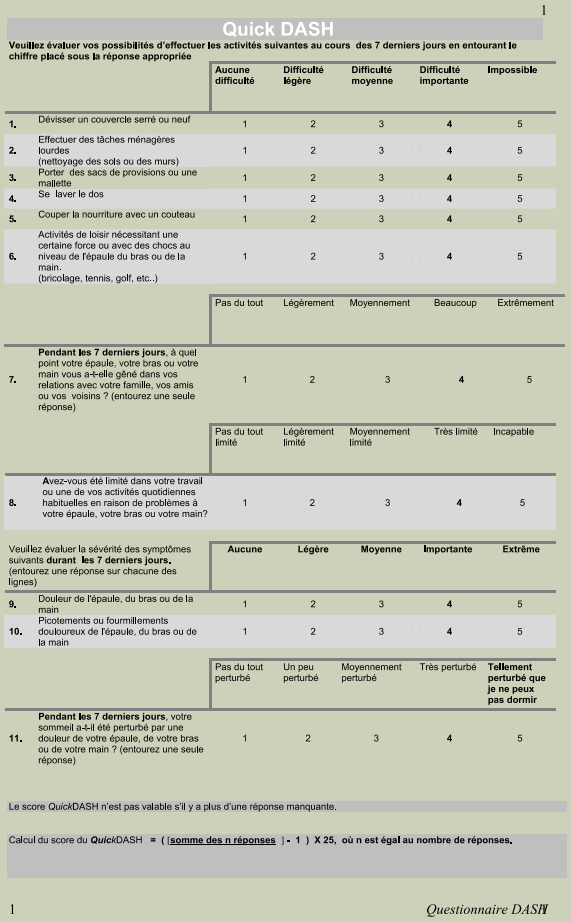

1

Quick DASH

Veuillez évaluer vos possibilités d'effectuer les activités suivantes au cours des 7 derniers jours en entourant le chiffre placé sous la réponse appropriée

		Aucune difficulté	Difficulté légère	Difficulté moyenne	Difficulté importante	Impossible
1.	Dévisser un couvercle serré ou neuf	1	2	3	4	5
2.	Effectuer des tâches ménagères lourdes (nettoyage des sols ou des murs)	1	2	3	4	5
3.	Porter des sacs de provisions ou une mallette	1	2	3	4	5
4.	Se laver le dos	1	2	3	4	5
5.	Couper la nourriture avec un couteau	1	2	3	4	5
6.	Activités de loisir nécessitant une certaine force ou avec des chocs au niveau de l'épaule du bras ou de la main. (bricolage, tennis, golf, etc..)	1	2	3	4	5

		Pas du tout	Légèrement	Moyennement	Beaucoup	Extrêmement
7.	**Pendant les 7 derniers jours**, à quel point votre épaule, votre bras ou votre main vous a-t-elle gêné dans vos relations avec votre famille, vos amis ou vos voisins ? (entourez une seule réponse)	1	2	3	4	5

		Pas du tout limité	Légèrement limité	Moyennement limité	Très limité	Incapable
8.	Avez-vous été limité dans votre travail ou une de vos activités quotidiennes habituelles en raison de problèmes à votre épaule, votre bras ou votre main?	1	2	3	4	5

Veuillez évaluer la sévérité des symptômes suivants **durant les 7 derniers jours.** (entourez une réponse sur chacune des lignes)		**Aucune**	**Légère**	**Moyenne**	**Importante**	**Extrême**
9.	Douleur de l'épaule, du bras ou de la main	1	2	3	4	5
10.	Picotements ou fourmillements douloureux de l'épaule, du bras ou de la main	1	2	3	4	5

		Pas du tout perturbé	Un peu perturbé	Moyennement perturbé	Très perturbé	**Tellement perturbé que je ne peux pas dormir**
11.	**Pendant les 7 derniers jours**, votre sommeil a-t-il été perturbé par une douleur de votre épaule, de votre bras ou de votre main ? (entourez une seule réponse)	1	2	3	4	5

Le score *Quick*DASH n'est pas valable s'il y a plus d'une réponse manquante.

Calcul du score du ***Quick***DASH = ([**somme des n réponses**] - 1) X 25, **où n est égal au nombre de réponses.**

1 *Questionnaire DASH*

PRISE EN CHARGE DES FORMES VASCULAIRES ARTÉRIELLES

- Idem que formes mixtes si absence de complication
- Pour les formes compliquées d'embolies artérielles distales et/ou de thrombose artérielle (exceptionnelle)

→ Traitement chirurgical d'emblée après traitement de la complication

ISCHÉMIE DU POUCE

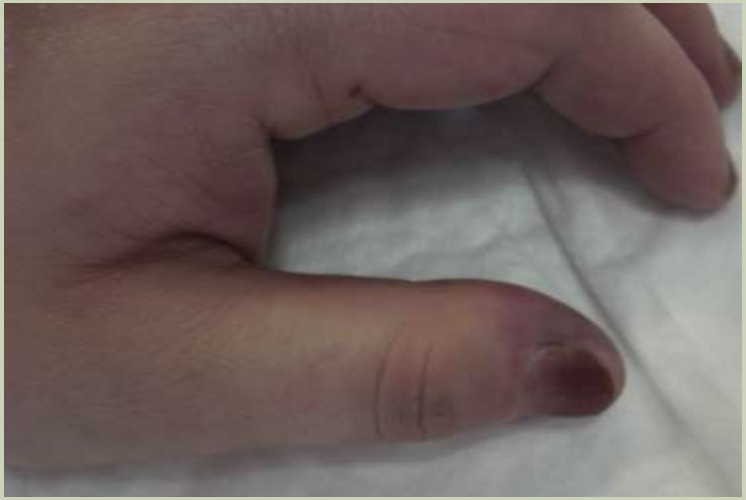

Femme 30 ans
Coiffeuse
Douleurs aigües du pouce depuis 2 jours
Sub-ischémie clinique

→ Intervention pour thrombectomie de l'artère principale du pouce

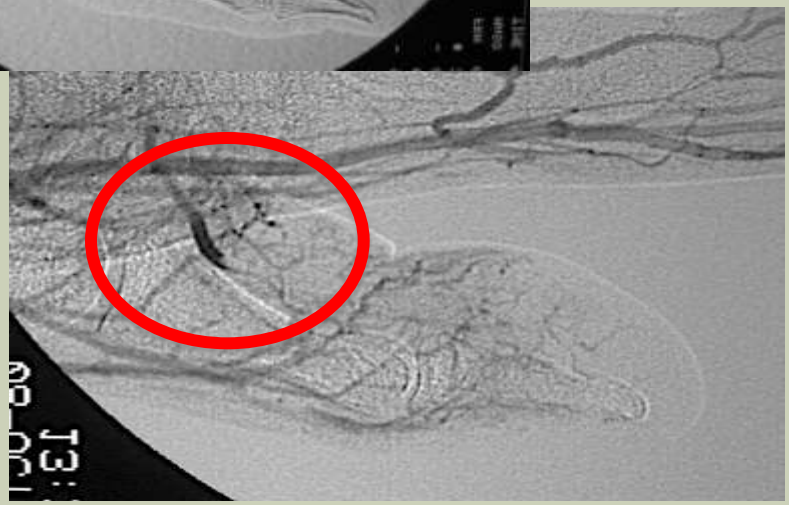

ISCHÉMIE DU POUCE SUITE

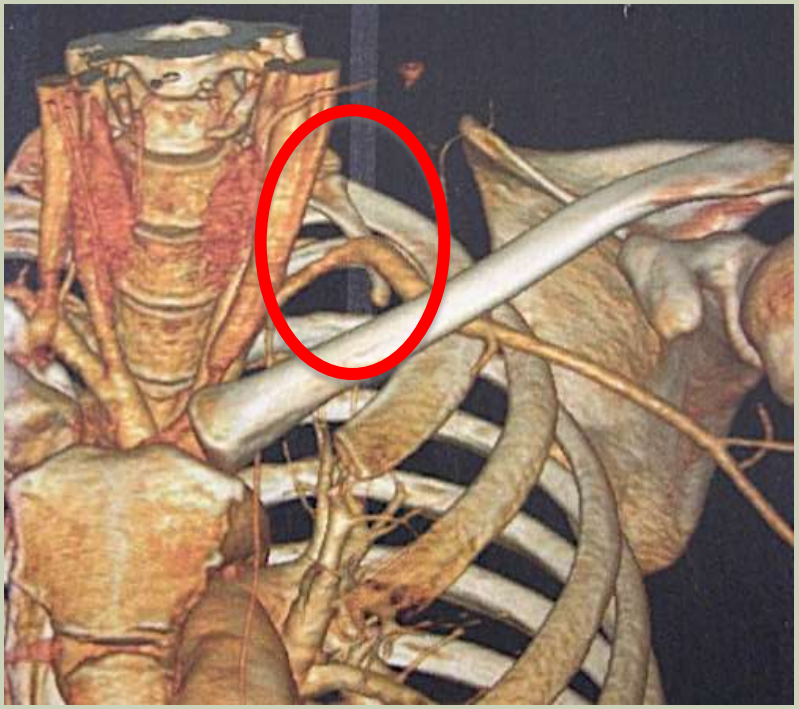

Bilan secondaire :
-Recherche trouble de coagulation : négatif
-MIA : diagnostic d'une compression de l'artère sub-clavière sur côte cervicale

→ Traitement chirurgical par résection de la côte cervicale

PRISE EN CHARGE DES FORMES VASCULAIRES VEINEUSES

Deux types :

- Sans TVP, tableau d'œdème récidivant du membre supérieur, apparition d'une circulation collatérale veineuse hémi-thoracique
  - → Traitement chirurgical d'emblée car risque de TVP suivie d'embolie pulmonaire grave car tronc veineux volumineux et proximité de l'atrium droit !

- Avec TVP
  - → Traitement chirurgical après quelques mois d'anticoagulation + vérifier l'absence de thrombus persistant (car risque de mobilisation de celui-ci en peropératoire et d'EP) ; après traitement chirurgical : ARRÊT des AVK définitif (sauf anomalie de la coagulation majeure)

CAS CLINIQUE : ANTÉCÉDENTS D'EP

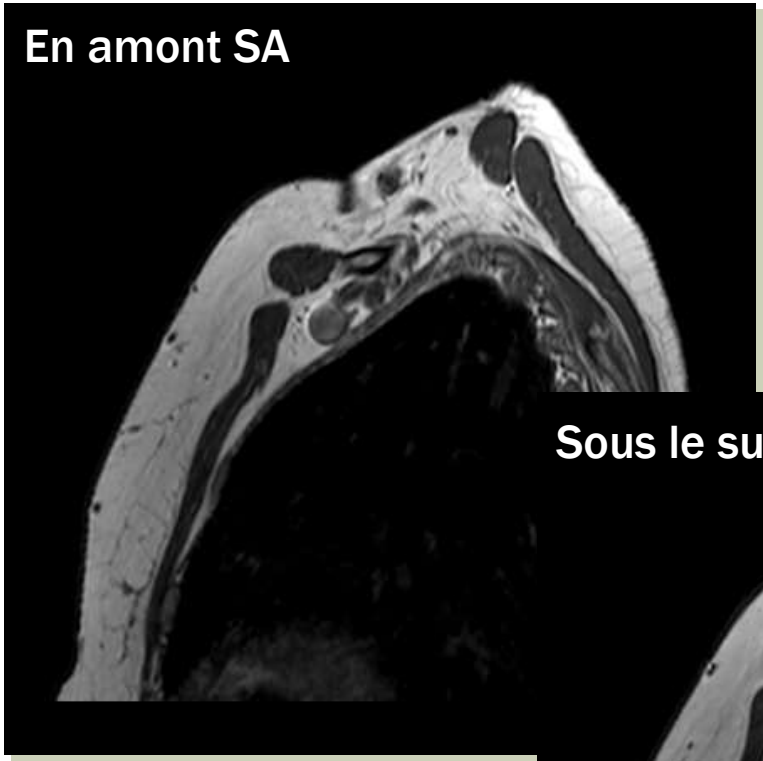

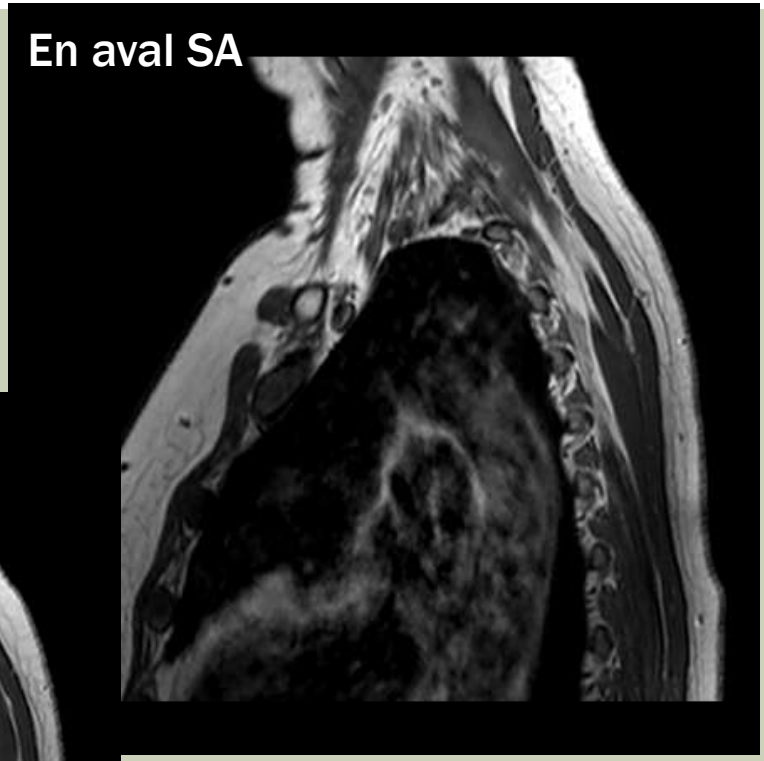

TECHNIQUE CHIRURGICALE

- A évolué…
- Pour les formes neurologiques :
  - Résection d'éléments anormaux : ligaments vertébro-pleuraux, côte cervicale, etc.
  - Sclénotomie « à la demande »
  - Neurolyse du plexus mais éviter de mettre à nu le plexus, garder l'environnement adipeux !
- Pour les formes mixtes :
  - Idem
  - + souvent résection de la première côte
- Pour les formes vasculaires :
  - Idem
  - + résection de la première côte

yf

L10106217

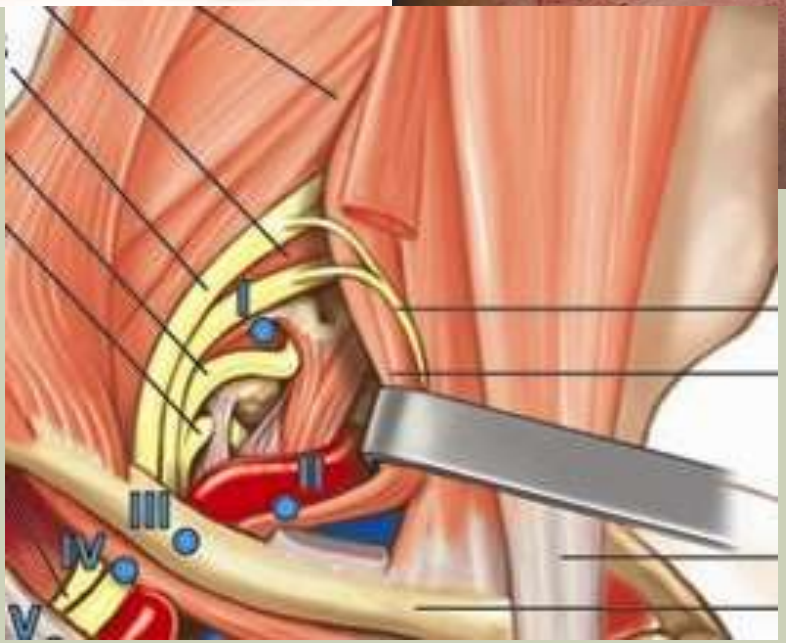
I
II
III
IV
V

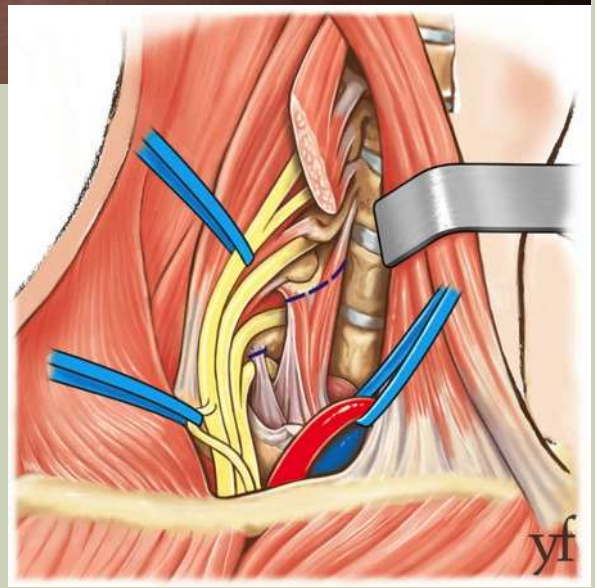
yf

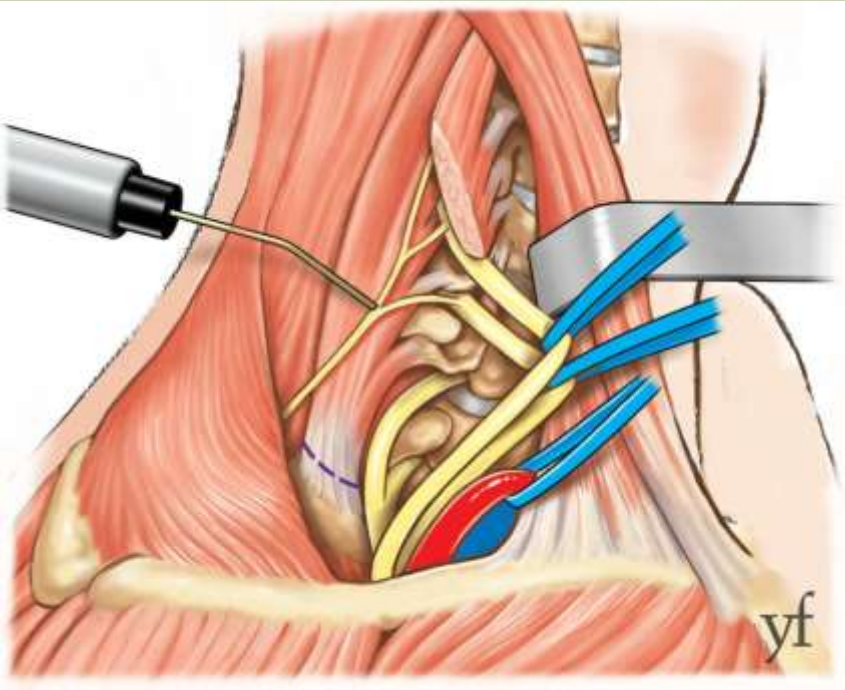
yf

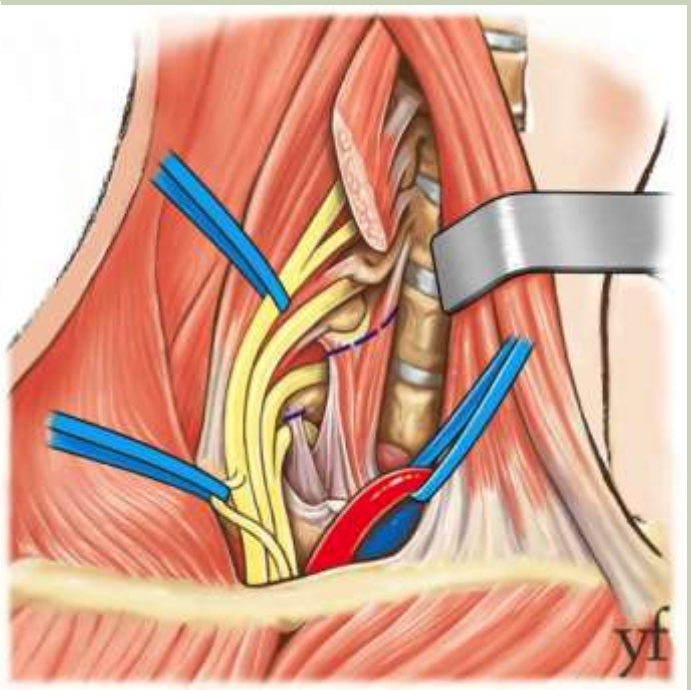
yf

yf

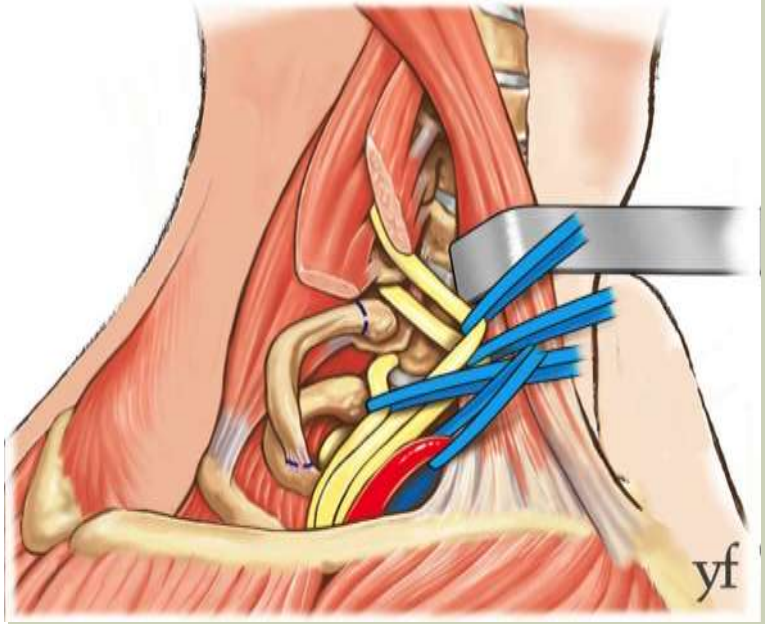
yf

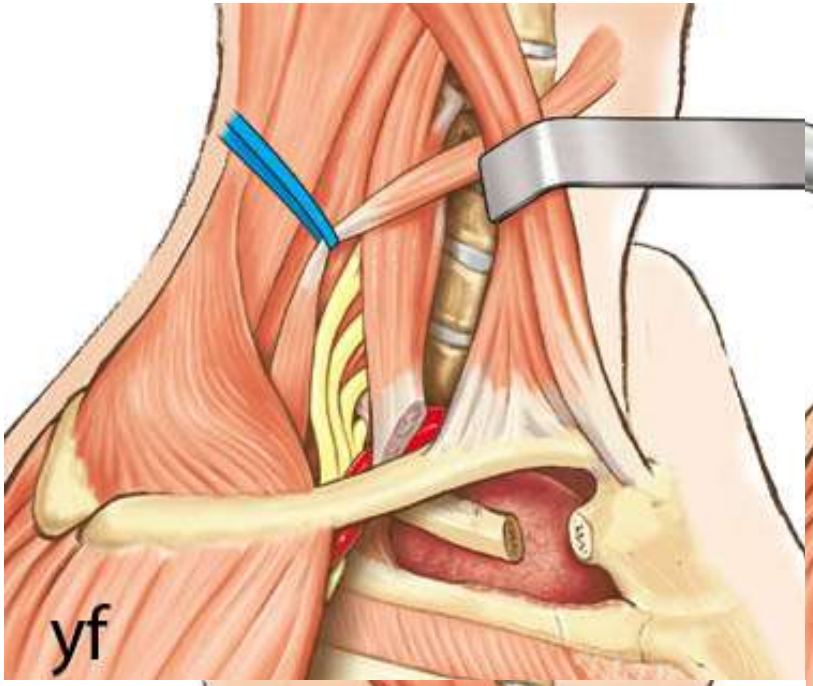
yf

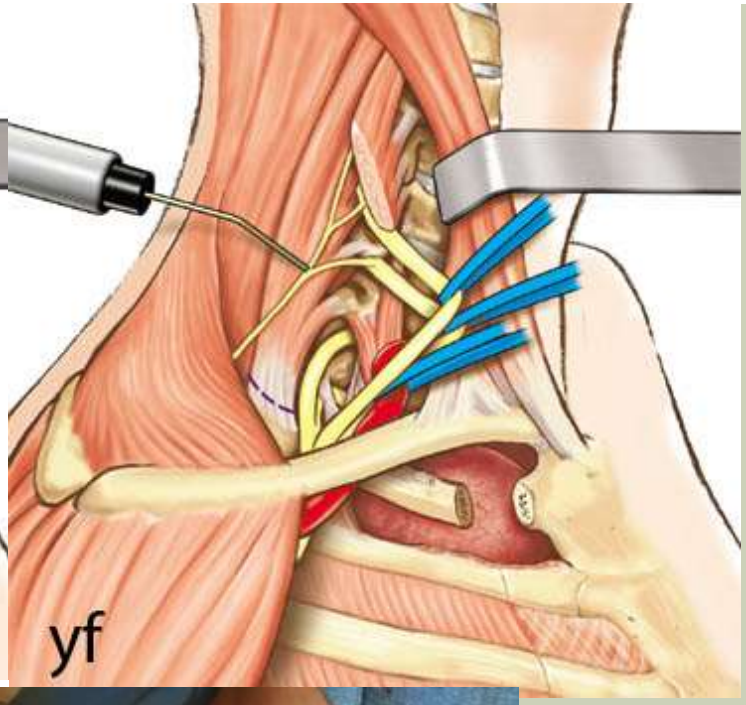
yf

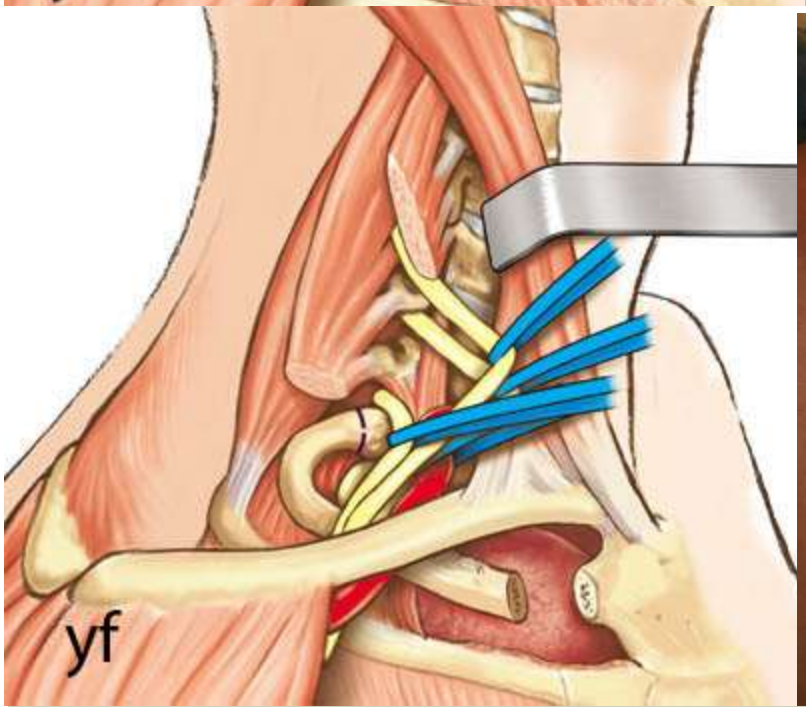
yf

DERMOTRACE®

Forme neurologique : cervicotomie unique

Forme mixte : 2 voies d'abord

Forme neurologique avec tunnel sous-pectoral

THÈSE C POUGES 2015

- Méthode:
  - étude prospective,
  - évaluation des patients par auto-questionnaire, score DASH et évaluation clinique, d'abord puis 6 mois après la kinésithérapie et 6 mois après l'opération.
  - rééducation selon le protocole de Prost a été proposée en première intention; la chirurgie a été proposée et réalisée en cas d'échec de la rééducation.
  - critères principaux de jugement : variation du score DASH et la satisfaction.
- Résultats:
  - 69 TOS ont été inclus chez 55 patients.
  - Après la physiothérapie, score DASH moyen de 51,6 (ET 19,5) à 47,6 (ET 22,1). Amélioration suffisante dans 18 cas (26%).
  - facteurs péjoratifs de physiothérapie : score DASH initial élevé, nombre élevé de manœuvres positives, EVA initialement élevée, arrêt de travail à la consultation initiale, occupation impliquant des mouvements d'abduction répétitifs, une histoire traumatique.
  - Sur les 42 cas opérés : 67% de bons et de très bons résultats, 21% de résultats moyens. Amélioration de tous les symptômes était statistiquement significative, le score DASH moyen est passé de 58,7 (ET 20,7) à 36,8 (ET 24,1).
  - facteurs associés à un meilleur score DASH post-opératoire étaient un jeune âge, une faible EVA initiale et aucun arrêt de travail lors de la consultation initiale.
- Actuellement : 30 à 40 interventions / an… même fréquence depuis 2013 (de 2010 à 2013 : 10/an) ; travail à refaire avec plus de patients (150 !) / plus de recul !!!

Merci pour votre attention !