Le syndrome du défilé cervico-thoracique

AMPR 17 mars .

Appellations multiples

- Syndrome de la côte cervicale
- Syndrome de la première côte
- Syndrome du scalène antérieur
- Syndrome du défilé interscalénique
- Syndrome du défilé costo-claviculaire
- Syndrome du hile du membre supérieur
- Thoracic outlet syndrom
- Syndrome de la traversée cervico-brachiale
- Syndrome du défilé cervico-thoraco-brachial

Epidémiologie

- Incidence : 1 à 2% de la population
- Adulte jeune : 20 à 50 ans (>50 ans : 10%; ado : < 10%)
- Femmes : 2/1 à 4/1 (1° côte + verticale, ventilation plutôt thoracique)
- Longilignes (clavicules tombantes)
- ATCD de trauma cervical dans ¾ des cas (fibrose cicatricielle rétractile, contracture → décompensation)

- Travail prolongé sur clavier d’ordinateur , travail bras en élévations, garçons de café

- crawlers de compétition, body builders

- Les anomalies anatomiques cervicales sont des facteurs prédisposant : importance des facteurs posturaux, dynamiques
- Facteurs psychologiques

Signes fonctionnels

Déclenchés par la position des bras (ABD, RE), la rétropulsion, l'abaissement des épaules, la rotation cervicale, l'inspiration profonde, le sommeil sur le ventre, le port de charges lourdes

- Bilatéraux : 1/3 des cas
- 3 catégories de signes (mixtes ++):

-neurologiques : 98%

-veineux : 2 à 3%

-artériels : <1%

Signes neurologiques

- 2 sous-types :

-vrai STT: rare (1/1 million/an) : signes surtout moteurs (éminence thénar) avec fatigabilité, perte de la dextérité; pas de déficit sensitif . Tj facteur anatomique (cote cervicale,…)

-STT symptomatique : la grande majorité : douleurs, fourmillements , paresthésies C8T1 (partie interne de l'avant-bras, 3 derniers doigts), beaucoup de symptomes mais peu de signes objectifs , paraclinique normale

Signes vasculaires

- Veineux : phlébite d'effort (→EP : 12%); compression intermittente : œdème du mb sup, turgescence des veines superficielles, cyanose des extrémités , sensation de lourdeurs , d'engourdissement
- Artériels : claudication d'effort du mb sup, paleur froideur des doigts , gangrène, ulcères digitaux (emboles venant d'anévrysmes), Raynaud unilatéral. Tj facteurs anatomiques (cote cervicale, cal vicieux claviculaire,…)

Œdème, dilatations veineuses

Ulcérations digitales

Acrosyndrome

Examen clinique

- Diagnostic difficile car pas de signes pathognomoniques
- Distinction pathologique ≠ normal très difficile ++++ (sujet sain : élévation des bras au zénith → paresthésies; diminution du pouls lors des manœuvres dynamiques dans 50% des cas) .

Examen musculosquelettique :

-chute du moignon de l'épaule

-contractures (scalènes, sous-clavier), points douloureux

-recherche d'un comblement dans le creux axillaire et sus-claviculaire (côte cervicale?…)

-mobilité du rachis cervical , de la gléno-humérale :

raideur gléno-humérale → mobilté scapulothoracique ↗, surmenage des muscles scapulaires →tension des antagonistes →baisse de la qualité des plans de glissement où chemine le paquet vasculonerveux → compression sur les zones de réflexion

Epaules tombantes (Droopy SD)
Antéposition antalgique des épaules

-observation de la respiration (ventilation thoracique supérieure > diaphragmatique)

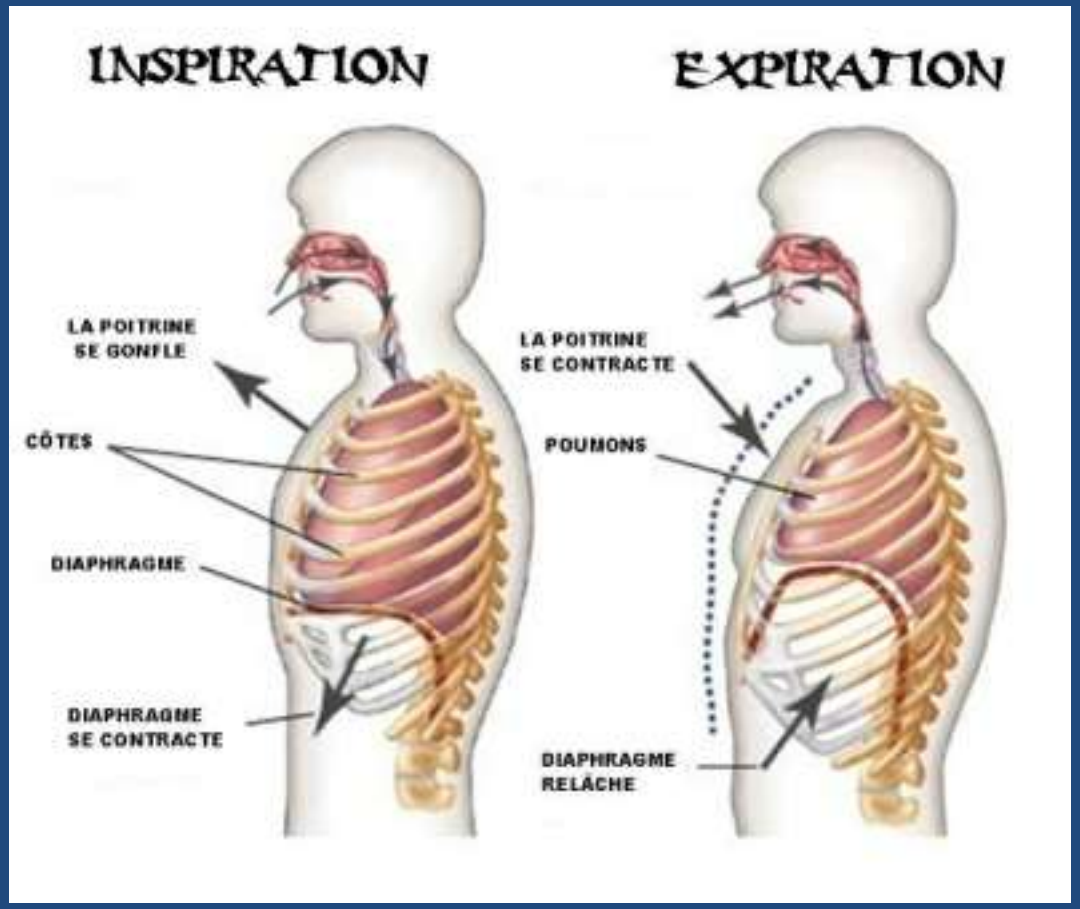

Examen neurologique

- Signe de la sonnette et Tinel sus-claviculaire
- Déficit , amyotrophie des interosseux
- Manœuvre de Elvey (étirement plexique)

Pression du creux sus-claviculaire
Tinel sus-claviculaire

Manœuvre de Elvey

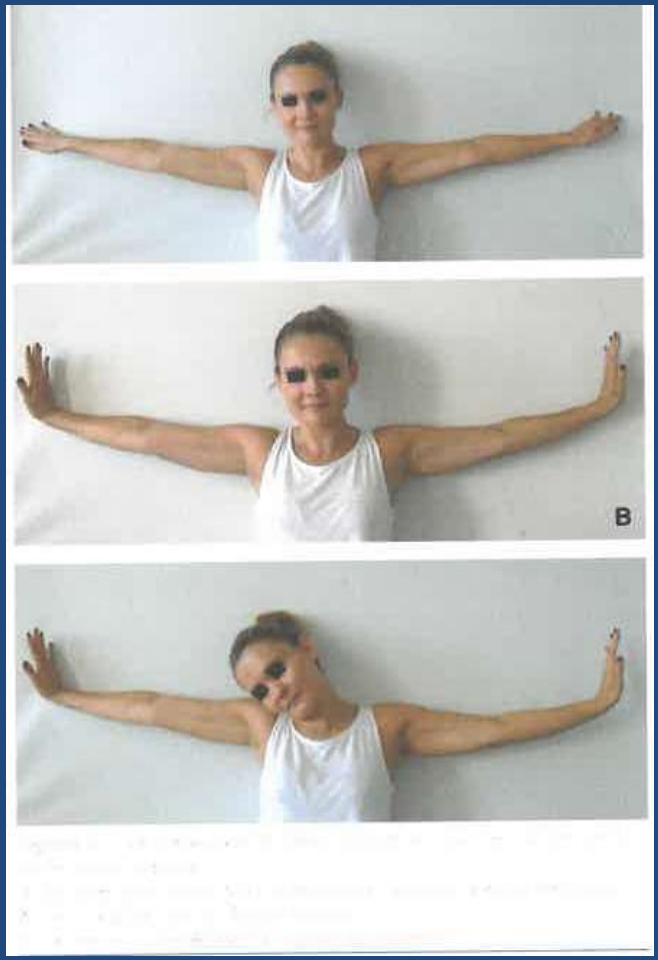

Traction progressive sur le plexus brachial : A : bras placés à 90° d'ABD, épaules étendues. B : Poignets en flexion dorsale. C: tête orientée avec l'oreille sur l'épaule

Examen vasculaire

- Différence de TA > 15 mm entre les 2 membres supérieurs
- Thrill auscultatoire sus-claviculaire (anévrisme?)
- Recherche d'un souffle au-dessus et en-dessous de la clavicule au repos et lors des manœuvres . Evocateur si présent au repos

- Etude des pouls au repos et lors des manœuvres

Souffle sous- ou sus- clavier

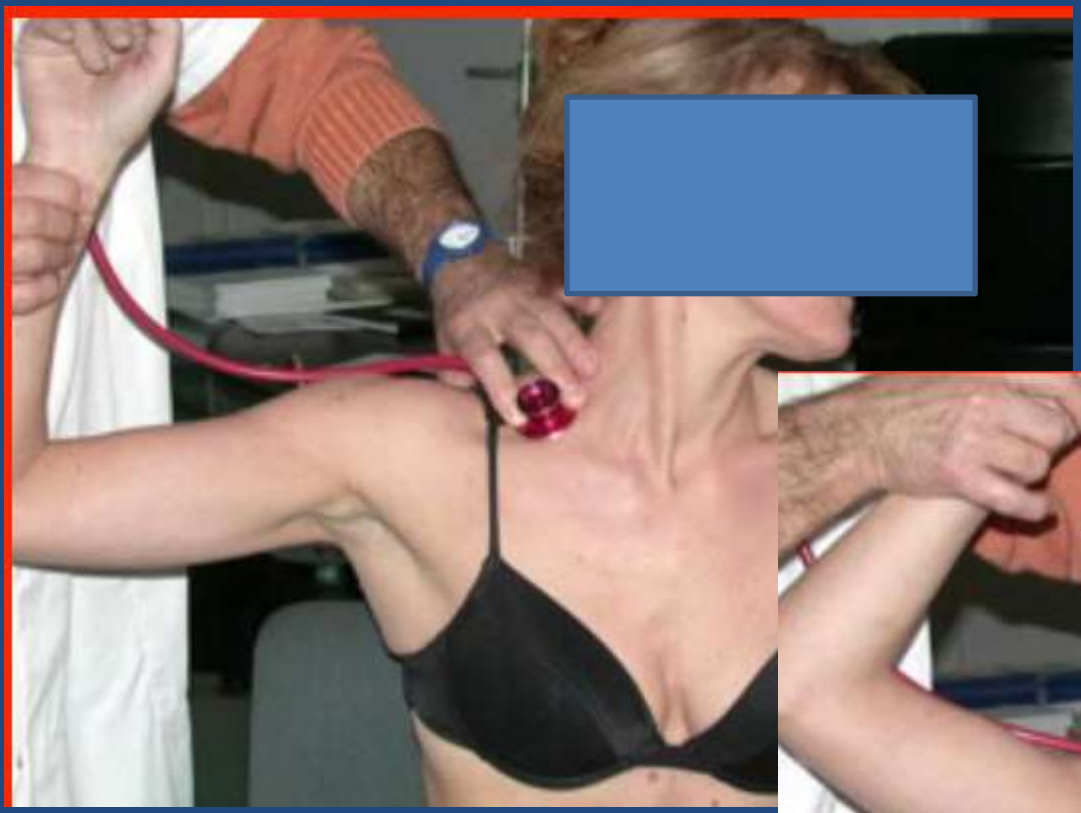

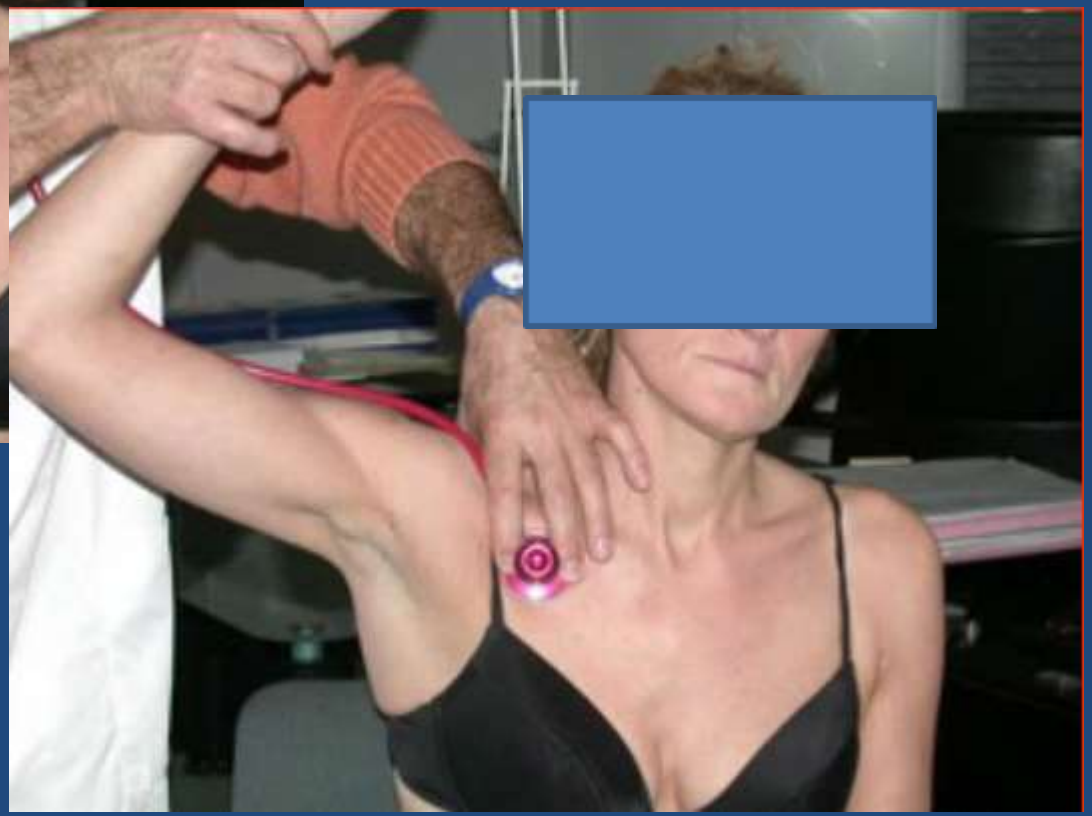

Test de Morley

Compression de la transverse de C7

Test de Greenstone : pression sur l’insertion distale du scalène antérieur

Manœuvres

Peu spécifiques, vues chez des sujets asymptomatiques . Ne peuvent à elles seules à poser le diagnostic.

Sensibilité de 72%, spécificité de 53%

L'association de 2 manœuvres augmente la sensibilité (79%) et la spécificité (76%).

Faux + <11% si 2 manœuvres positives , < 7% si 3 manœuvres positives

Adson et haut les mains auraient les meilleures valeurs prédictives positives

Positives si réveil des paresthésies, des douleurs , si souffle ou abolition du pouls

- Eden ou Falconer → pince costo-claviculaire
- Adson : → compression interscalénique
- Wright → compression par le petit pectoral
- Roos : Pl Br comprimé, étiré entre scalènes , 1° côte, clavicule et petit pectoral
- Haut les mains (bras en élévation ABD, coudes fléchis, inspiration bloquée) → pince costo-claviculaire
- Test d'Allen , chandelier statique

Test d'Allen,chandelier statique

bras en ABD de 90° et RE de 90° , élévation du menton, tête tournée du côté controlatéral

Manœuvre de Roos (chandelier dynamique , EAST)

le + fiable ++

Pas d'anté- ni de rétro-projection des bras, dos au mur (membre sup , tête et tronc dans le même plan) :

flexion extension répétée des mains pendant 1 mn toutes les secondes

bras en élévation ABD, coudes fléchis, inspiration bloquée Positive si symptomes en moins de 40 mouvements ou de 3 mn . Faux + : 40%

Manoeuvre de Wright

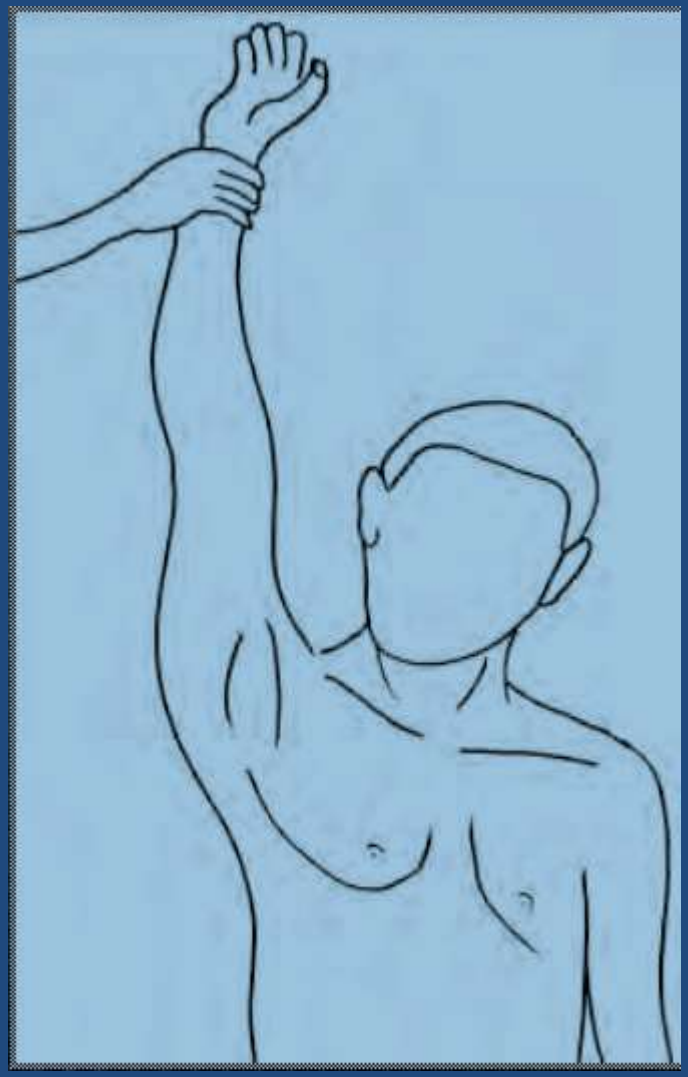

Assis mains sur les genoux, bras en position anatomique, élévation progressive en abduction à 180° et RE du bras avec mesure de l'angle d'abduction pour lequel disparaît et réapparaît le pouls (spécificité bien meilleure en cas de positivité pour un angle d'abduction < 45°).

Manœuvre d'Adson

Inspiration profonde menton relevé , bras détendus assis ou debout , tête en légère extension, tournée vers le côté atteint

Pour certains + sensible en tournant la tête du côté controlatéral au bras examiné (Adson inversé).

Variante : bras en légère ABD

Le pouls disparait chez 25% des sujets normaux . Faux + : 13%

Manœuvre d’Eden ou Falconer et Weddel

Garde à vous forcé, bras tendu le long du corps,
épaules en rétropulsion et abaissement . Faux + : 34%

Bloc du scalène antérieur à la Xylocaïne sous echo : si pas d'effet va contre le diagnostic

Cotation de la gravité

→ suivi de l'efficacité du traitement

	Composante artérielle	Comosante nerveuse	Composante veineuse
0	Pas de signe de compression	Aucun signe de souffrance	Pas de signe de compression
1	Pas de SF	Vagues paresthésies intermittentes	Sensation de lourdeur à certains positions du membre supérieur
2	Manœuvres positives . SF intermittents peu génants	Paresthésies génantes quasi permanentes	Lourdeur, léger gonflement et coloration cyanique des doigts a certaine positions prolongées du membre supérieur
3	Troubles majeurs et génants	Troubles sensitifs objectifs . Petit déficit moteur	Œdème apparaissant très vite et ne régressant que très lentement . Phlébographie positive . Phlébite d'effort . Dilatations veineuses permanentes

Diagnostic différentiel

- NCB (hernie discale)
- Canal carpien
- Compression du cubital au coude

= symptomes permanents ≠ intermittents dans la STT

- Pathologie de la coiffe des rotateurs, cervicarthrose, Parsonage Turner , SEP

Paraclinique

Le diagnostic est avant tout clinique. Dépiste les lésions associées . Ne permet pas d’affirmer le diagnostic dans bon nombre de STT peu sévères

Radios standard

- côte cervicale surnuméraire (1% de la population générale, 9% des sd des STT) , apophysomégalie de C7(+fréquentes), cal vicieux claviculaire , dôme pleural

Examens ultra sonores

-Doppler continu : compression artérielle ?

-Doppler + echo : compression veineuse ?

-Doppler couleur : flux lors des manœuvres, de la respiration

Recherche d'ectasie artérielle sous-clavière ou axillaire emboligène , de thrombus mural , de thrombose veineuse, d'oblitération artérielle

Doppler couleur

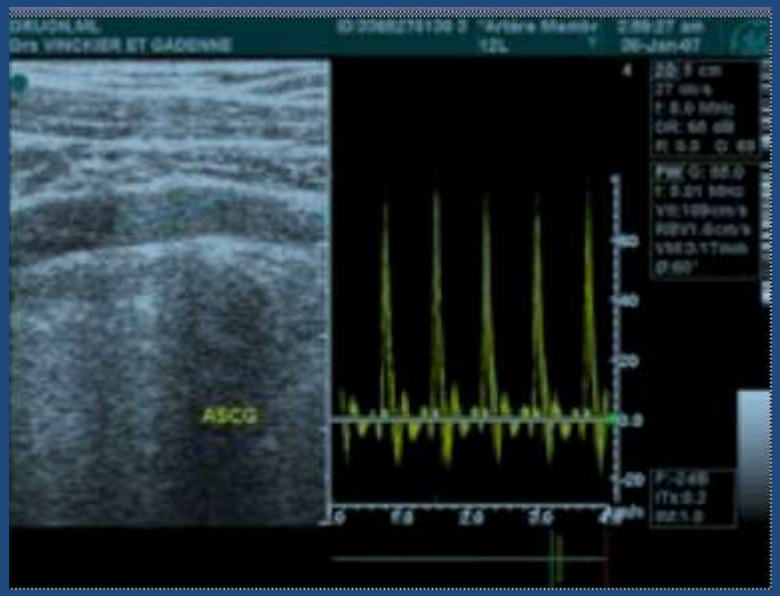

Doppler pulsé

Echo-doppler

ED artériel

statique

- sténose
- anévrysme
- obstruction
- dissection
- malformation

dynamique

- recherche d'une compression

ED veineux

statique

- TVP, TVS
- malformation

dynamique

- recherche d'une compression

Electrophysiologie

- Taux élevé de faux négatifs
- Les épreuves dynamiques ne sensibilisent pas l'EMG (au moins 20 mn pour modifier la conduction nerveuse)
- Intérêt majeur : élimine une autre affection neurologique : NCB , syringomyélie, Pancoast et Tobias, plexite, syndromes canalaires (canal carpien (différence des latences sensitives médian-cubital à partir du 4° doigt, inching test), cubital au coude)
- Double crush syndrome : une compression proximale sur le trajet d'un nerf le rend plus vulnérable à une compression plus distale . + canal carpien : 33% , + compression du cubital : 9%, compression du radial au court supinateur
- Diagnostic de gravité (dénervation)

- Atteinte du plexus brachial inférieur : C8T1 C5C6C7 rare
- Détection : atteinte neurogène prédominante sur le Court Abd du pouce
- ++Comparaison des amplitudes des potentiels sensitifs entre médian et cubital , entre les 2 côtés : pas de ↘ pour le médian (contingent C6C7) mais ↘ pour le cubital
- Les potentiels moteurs ↘ pour médian et cubital (plus pour le médian que le cubital)

- Diagnostic précoce : ↘ potentiel sensitif dans le nerf cutané latéral du bras
- Très rarement troubles de conduction dans le plexus brachial inférieur (F, Erb-creux axillaire) : formes très évoluées

Comparaison VCS médian et cubital

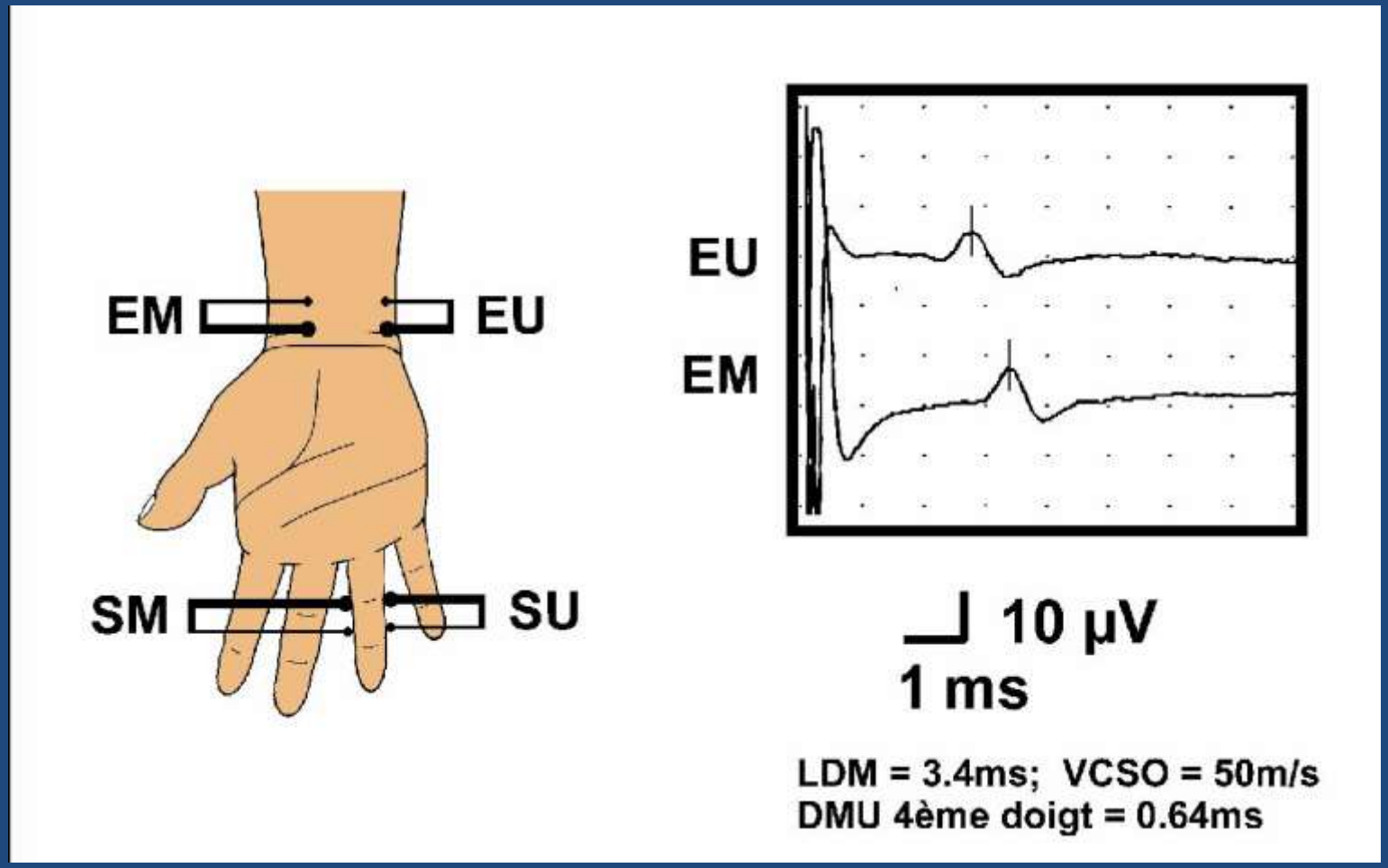

VCS du cubital au coude

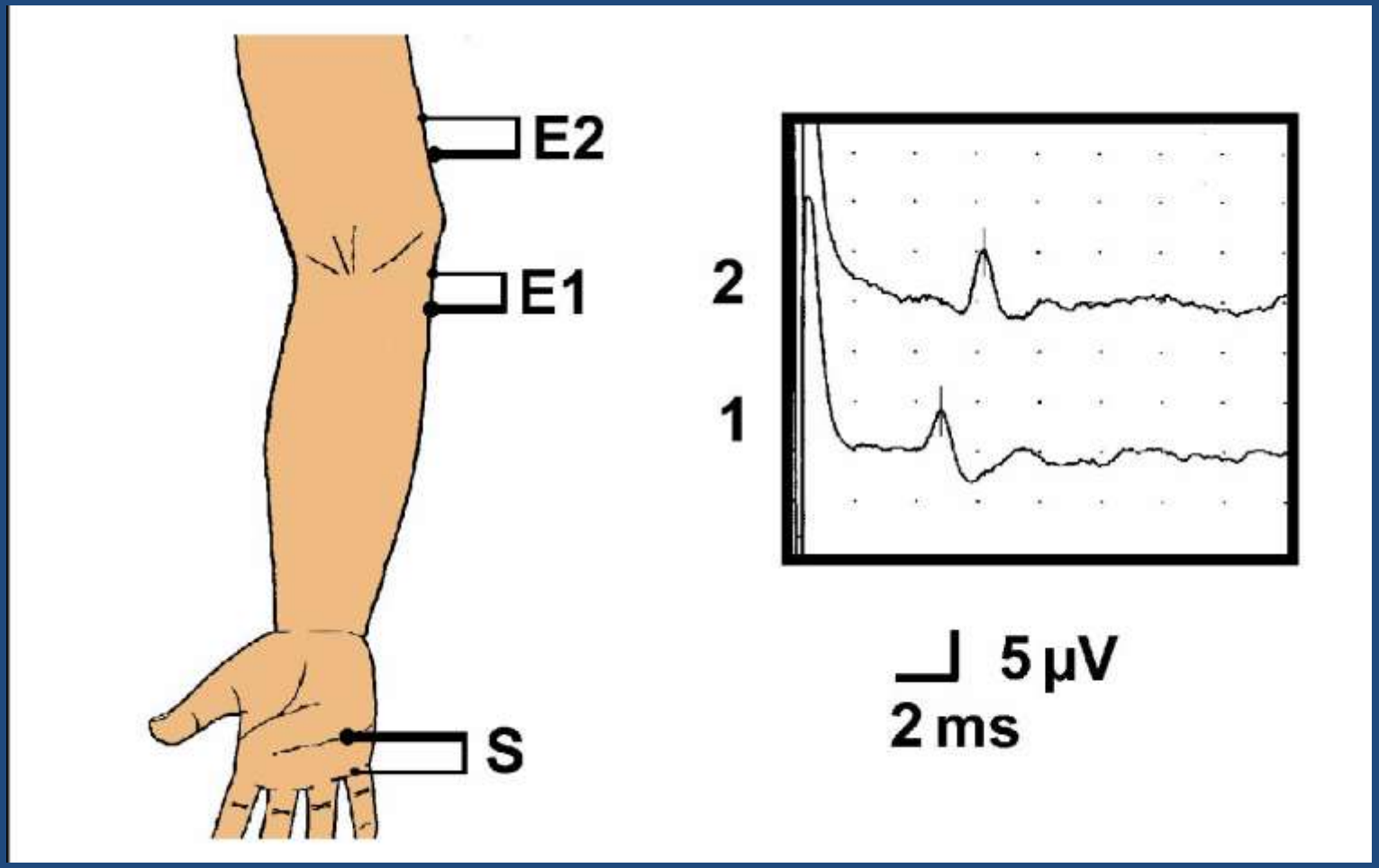

VCS du brachial cutané interne

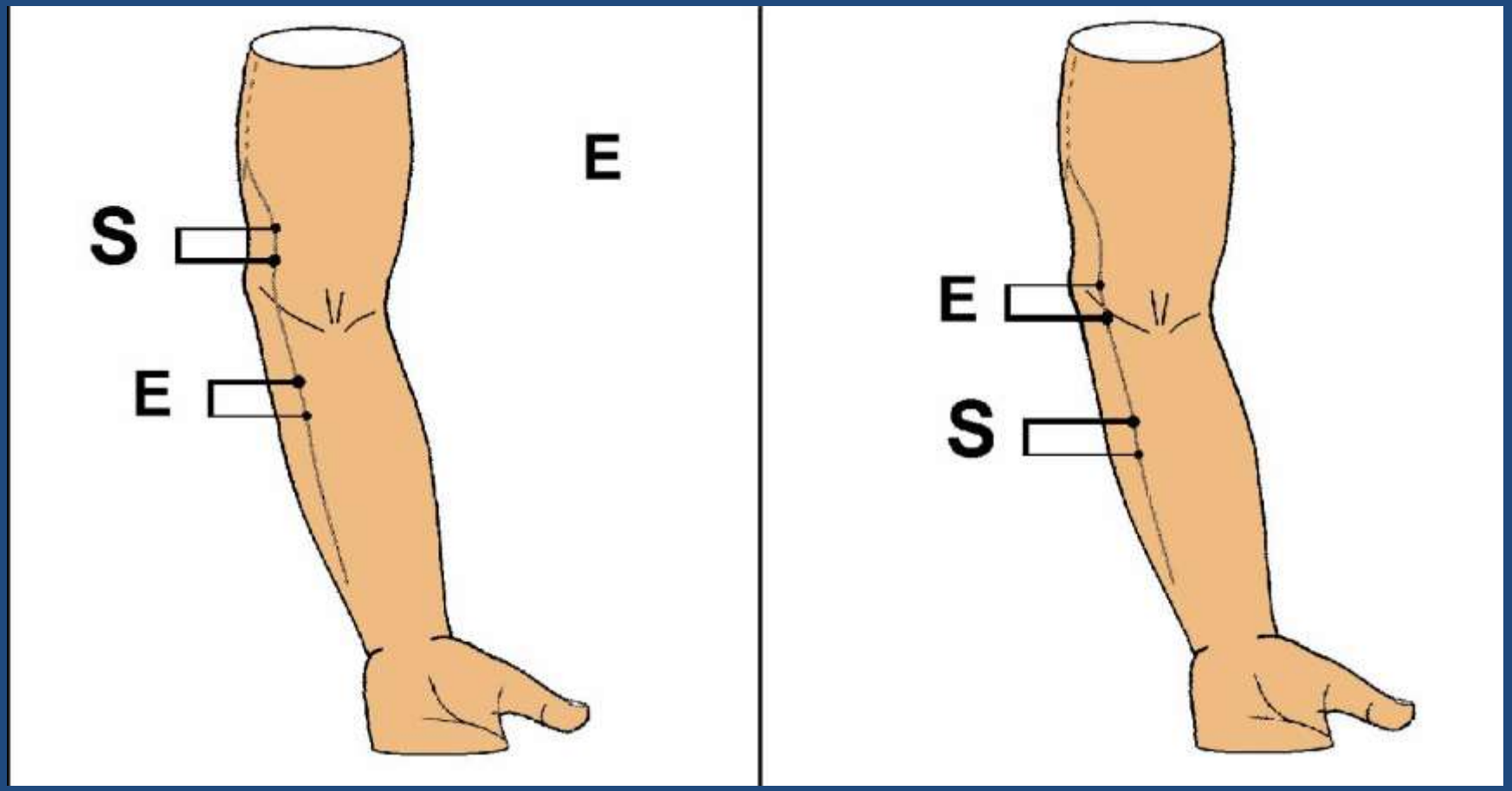

IRM et scanner

- IRM : étude des bandelettes fibreuses , du PB, des muscles
- +++++Scanner en hélice avec multidétection: reconstruction des coupes dans ≠ plans

DFOV 25.0 cm
DETAIL
2/0
one Model
o VOI
v 120
A 240

angioscan ou angioIRM dynamiques

- Si 2 signes cliniques et echographiques positifs : Si discordance clinique / Doppler,
- Si suspicion de phlébite ou si ischémie aigue

Angioscanner:

– l'analyse porte principalement sur les artère et veine sous-clavières, le plexus brachial, les muscles (scalènes, subclavier, petit pectoral), les os (clavicule, 1ères cotes, C7) et les défilés

– la réalisation des manoeuvres posturales est plus facile qu'à l'IRM

– dans le défilé des scalènes, la graisse n'est pas toujours bien perceptible

– la visibilité du plexus brachial dépend de son environnement graisseux

•

IRM:

– visualise mieux le plexus brachial

– les structures osseuses sont moins bien perceptibles

	Artère	Veine	Plexus brachial	Graisse	Muscles et os	Manoeuvres	Artefacts
Scanner	+++	+++	++	++	+++	+++	+
IRM	+++	+++	+++	+++	++	+	++

Syndrome du défilé thoraco-brachial bilatéral vasculaire et neurologique (prédominant à droite) chez une femme de 38 ans, en rapport avec une compression dans le défilé des scalènes sans anomalie osseuse

bras le long du corps

ABER tête tournée à G

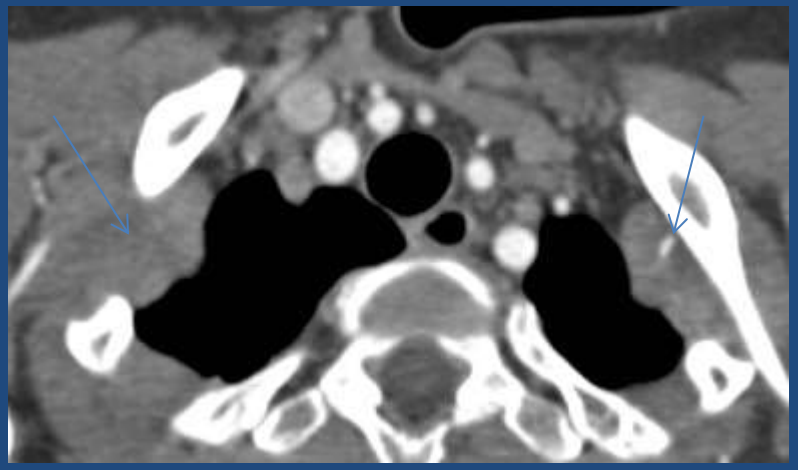

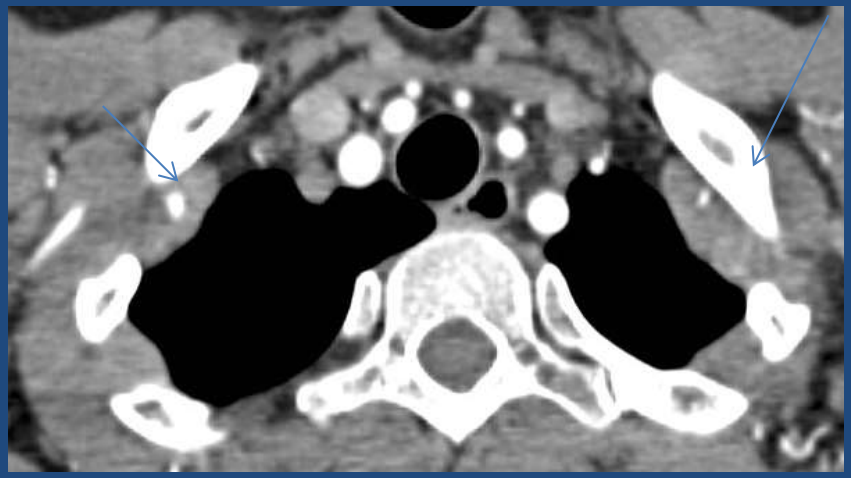

ABER

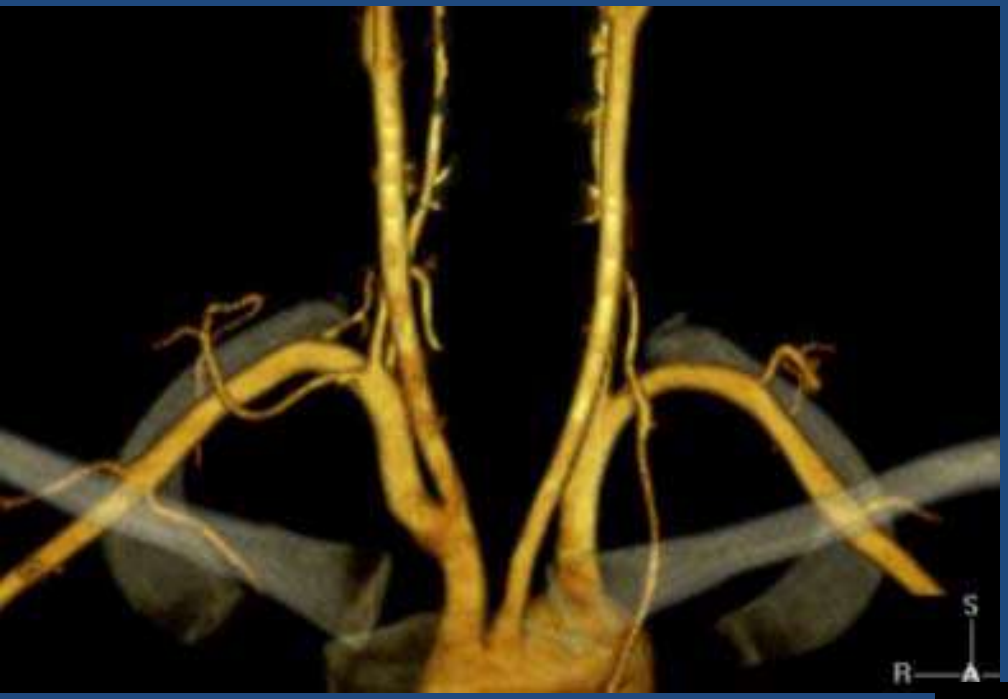

bras le long du corps

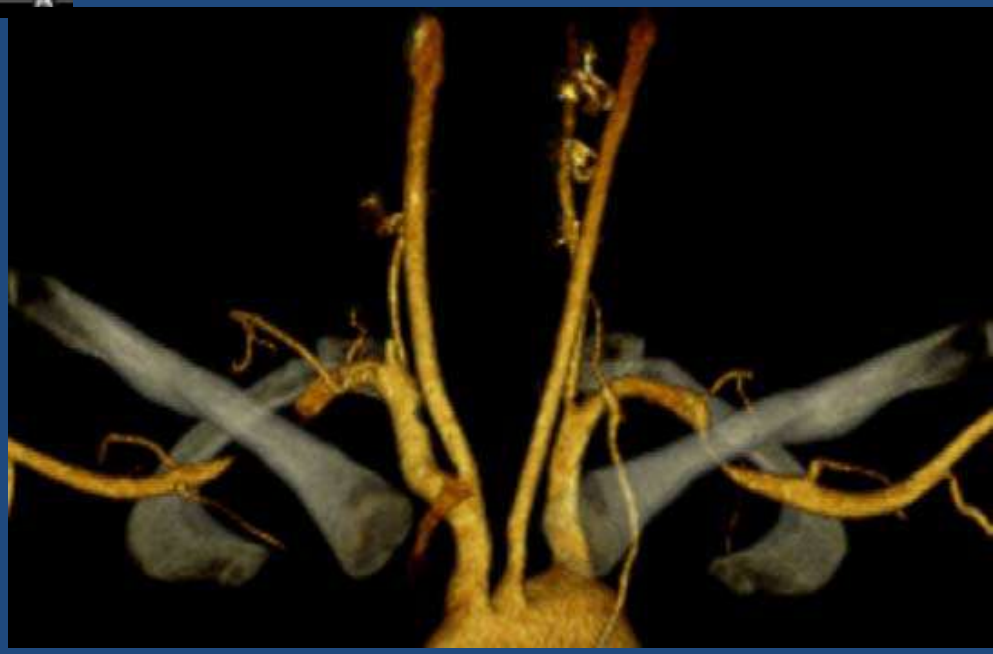

ABER tête tournée à G

11.1/MIP
kv 120
mA 400
0.7

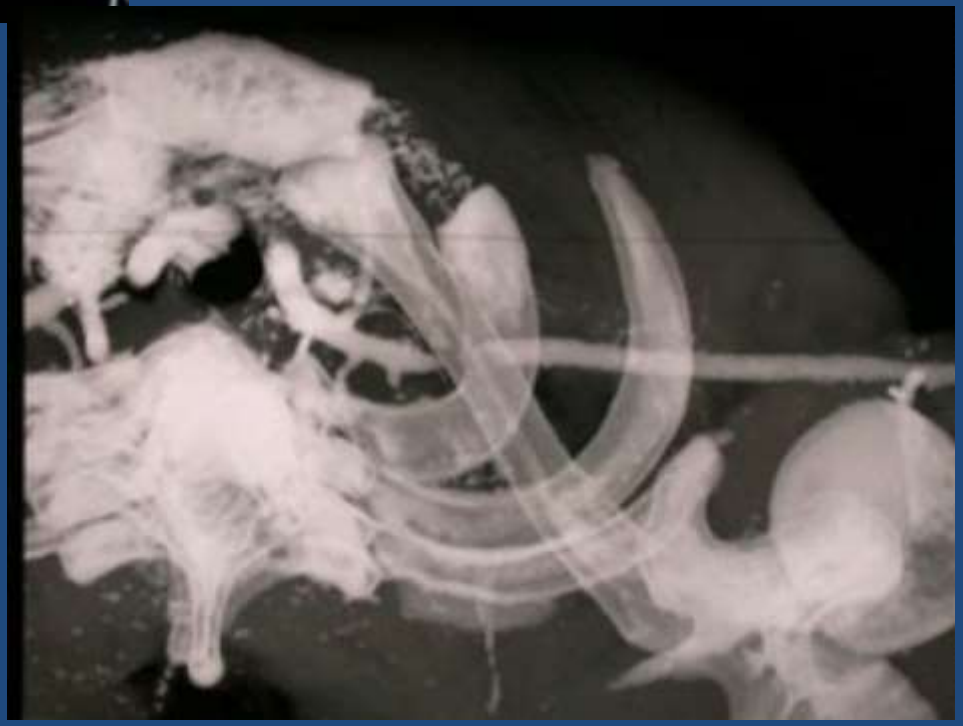

Coupes frontales

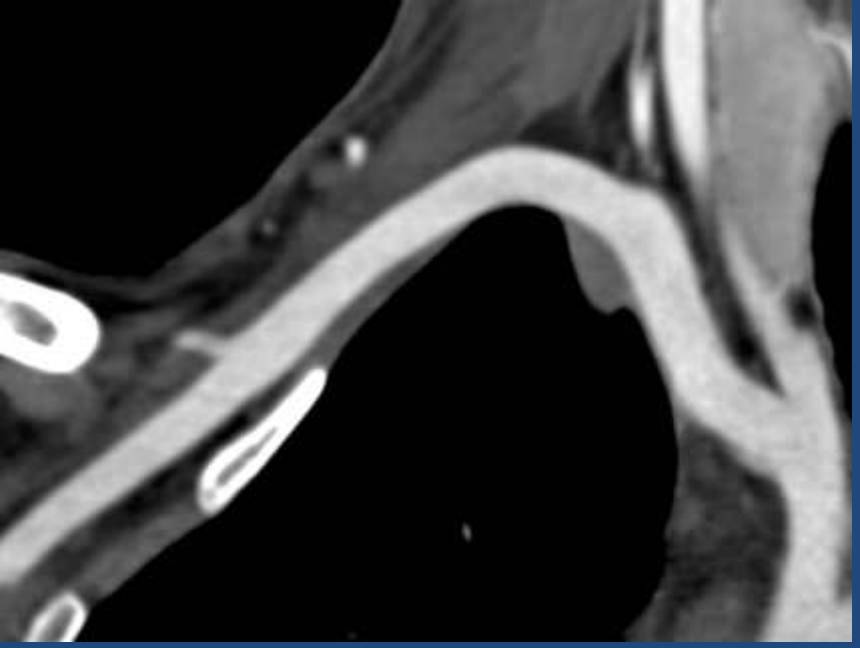

bras le long du corps

ABER tête tournée à G

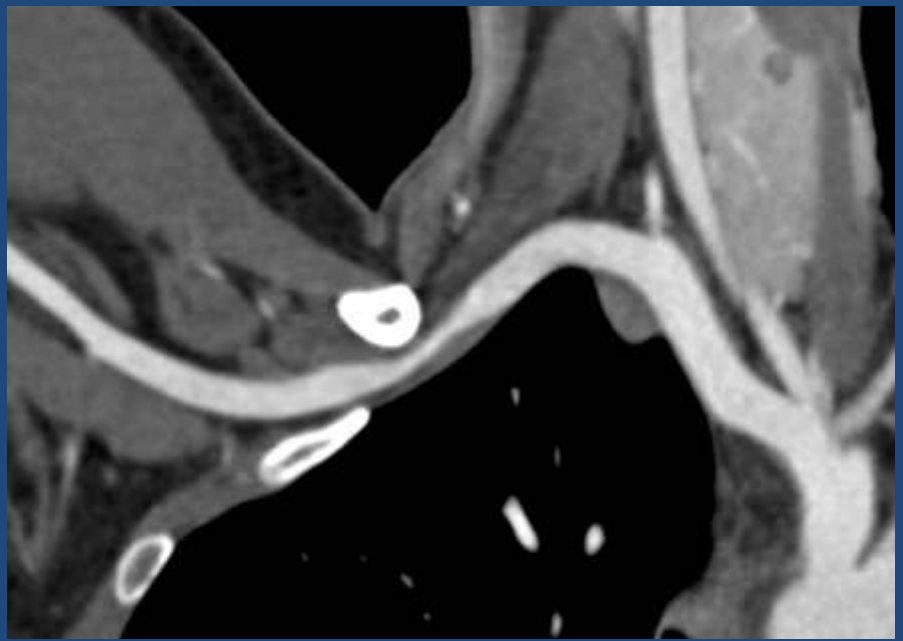

ABER