ACCIDENTS VASCULAIRES CEREBRAUX ISCHEMIQUES DE L'ENFANT EN 2011

Jean-Marie Cuisset

Service de Neuropédiatrie, Pôle Enfant

Hôpital Roger-Salengro

CHRU

59037 Lille cedex

jean-marie.cuisset@chru-lille.fr

18èmes JLAR 01/04/2011

EPIDEMIOLOGIE

(Fullerton HJ. Neurology 2003;61:189-94)

- 1,2 enfant (30 jours à 20 ans)/10^5
- Légère prédominance masculine: 1,2 ♂/ 1♀
- 2 pics de fréquence: petite enfance et adolescence
- Lésions athéromateuses quasi-inexistantes

ETIOPATHOGENIE

1. Infarctus embolique cardiaque ou transcardiaque

2. Infarctus artériopathique:

- **lié à une atteinte pariétale primitive des artères à destinée céphalique**
- **l'atteinte pariétale peut être le point d'appel d'une thrombose secondaire, d'autant plus s'il existe une thrombophilie**

CLINIQUE

Déficit neurologique focal, soudain, durable

- Hémiplégie +/- troubles de l'équilibre

- Céphalées

- Troubles de la vigilance jusqu'au coma

- Crises épileptiques inaugurales (enfant jeunes)

+/- signes généraux à valeur étiologique

PARACLINIQUE

1. TDM cérébral:

- en urgence; élimine Dg différentiels (tumeur)
- zone ischémique: hdensité, perte différenciation SG-SB

2. IRM cérébrale:

- plus sensible, meilleur résolution spatiale
- séquences de diffusion: zone ischémique dès 1ères minutes; œdème cytotoxique < 1 h

PARACLINIQUE (2)

3. Angio-IRM cérébrale:

bonne sensibilité pour a. de gros et moyen calibre

4. Artériographie cérébrale conventionnelle:

- adaptée à l'étude fine des parois et a. de petit calibre

5. Pour étude vx du cou (dissection):

écho Döppler voire IRM cervicale en coupes transversales

PARACLINIQUE (3)

6. Écho Döppler transcrânien:

- complément de l'IRM chez l'enfant drépanocytaire

(Mehta SH, Adams RJ. Curr Treat Options Neurol 2006;8:503-12)

7. LCR:

- si suspicion d'artériopathie intracrânienne
- réaction méningée lymphocytaire évoque artérite
- saignement évoque dissection

PRINCIPAUX GROUPES ETIOLOGIQUES

- Artériopathie cérébrale transitoire post-infectieuse
- Embolie d’origine cardiaque
- Syndrome de Moya Moya
- Dissections cervicales post-traumatiques

ARTERIOPATHIE CEREBRALE TRANSITOIRE DE L'ENFANT

(Sébire G. Lancet 2006;368:8-10)

- Atteinte unilatérale, focale, segmentaire de l'artère carotide dans sa portion supraclinoïdienne
- se traduit par un infarctus lenticulo-strié
- non évolutif à 6 mois
- jeune enfant, sans ATCD, examen général négatif
- artériographie: sténose courte, régulière du segment proximal de l'a. sylvienne
- mécanisme inflammatoire présumé (post-infectieux)
- parfois orientation étio (Lyme, varicelle, enterovirus)

ARTERIOPATHIE CEREBRALE TRANSITOIRE

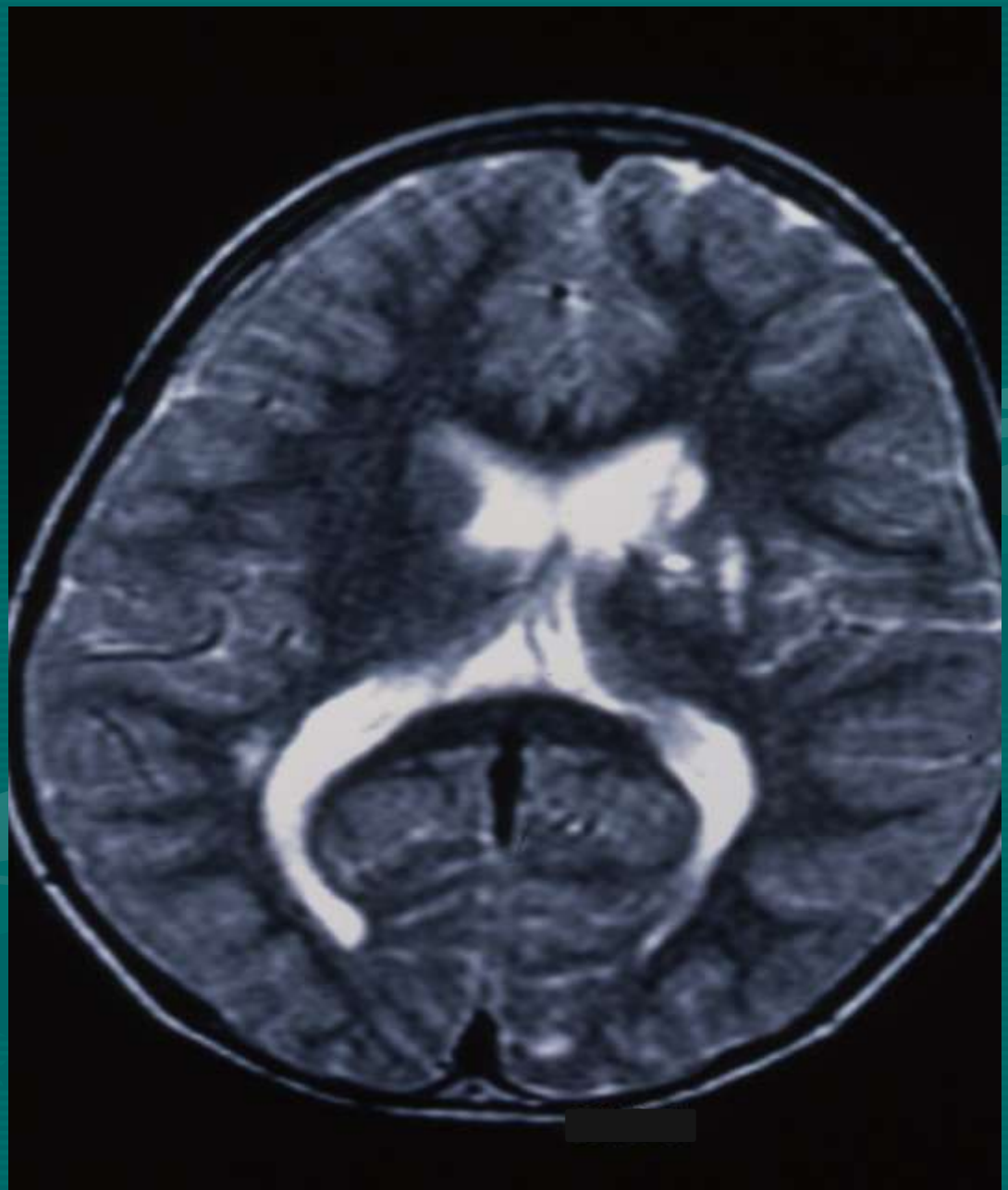

AVC PAR EMBOLIE CARDIAQUE OU TRANSCARDIAZQUE

- cardiopathies congénitales cyanogènes
- AVC dans 40% des cas lors KT ou chir cardiaque (risque AVC: 1/200 à 1/400)
- parfois cardiomyopathie
- discuté: trouble du rythme paroxystique
- déficit très brutal
- perte de contact inaugural et trouble conscience svt

SYNDROME DE MOYA MOYA

- peut être idiopathique (Japon)
- secondaire à une artériopathie spécifique (drépanocytose, NF1, artérite chronique, fibrose post-radique)
- ou à une condition favorisante (trisomie 21, Sd de Williams, glycogénose)
- évolution spontanée défavorable
- TTT: anastomoses intra- extracrâniennes ou synangiose

Moya Moya
(Steiger HJ et al. Dtsch Arztebl Int 2010;107(48):851-6)

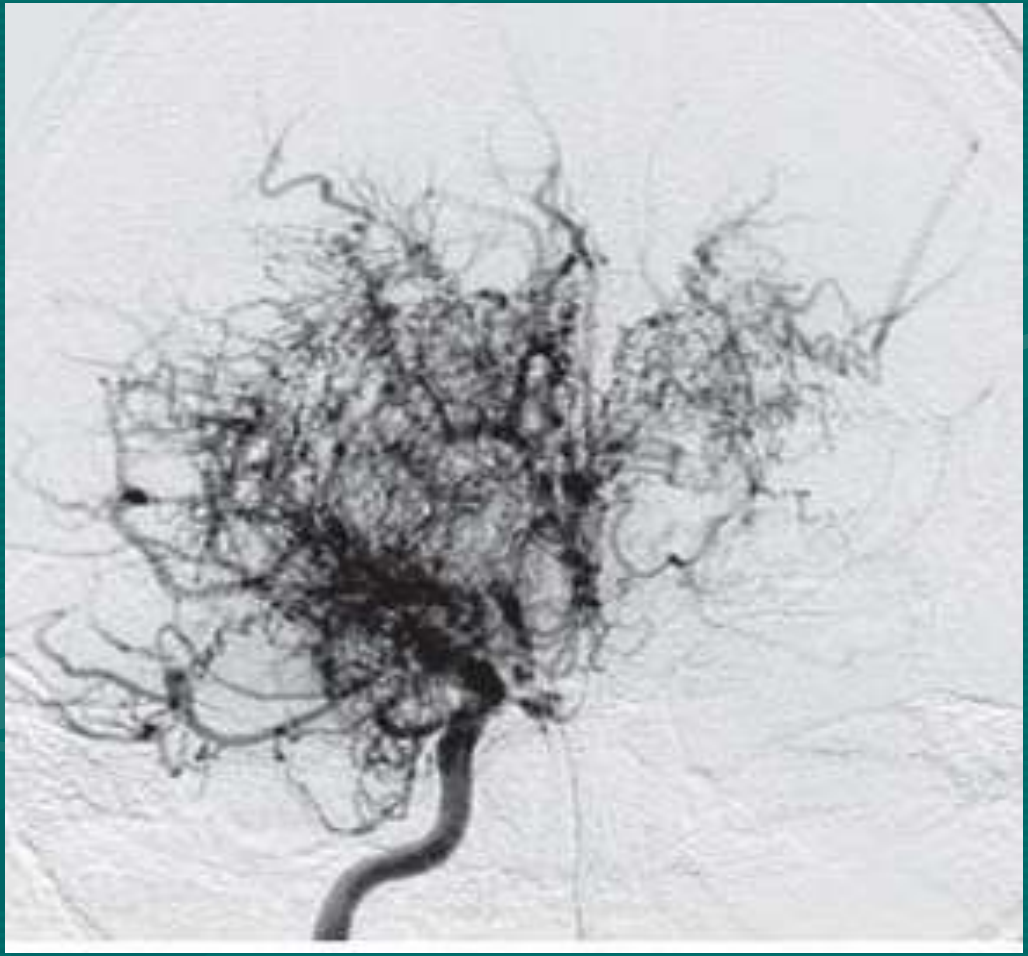

DISSECTIONS ARTERIELLES CERVICO-ENCEPHALIQUES

- soit spontanée (>50%) soit sur artériopathie sous-jacente, constitutionnelle ou acquise
- séquence trauma- dlr - ischémie évoque dissection carotidienne (trauma patent: 1/2)
- céphalée brutale chez grand enfant en sport, puis déficit neurologique: dissection intra-crânienne
- NeuroRx: IRM cervicale en coupes transversales (hématome pariétal HT1 et HT2); confirmation par artériographie cérébrale sélective

AVC sylvien gauche sur dissection

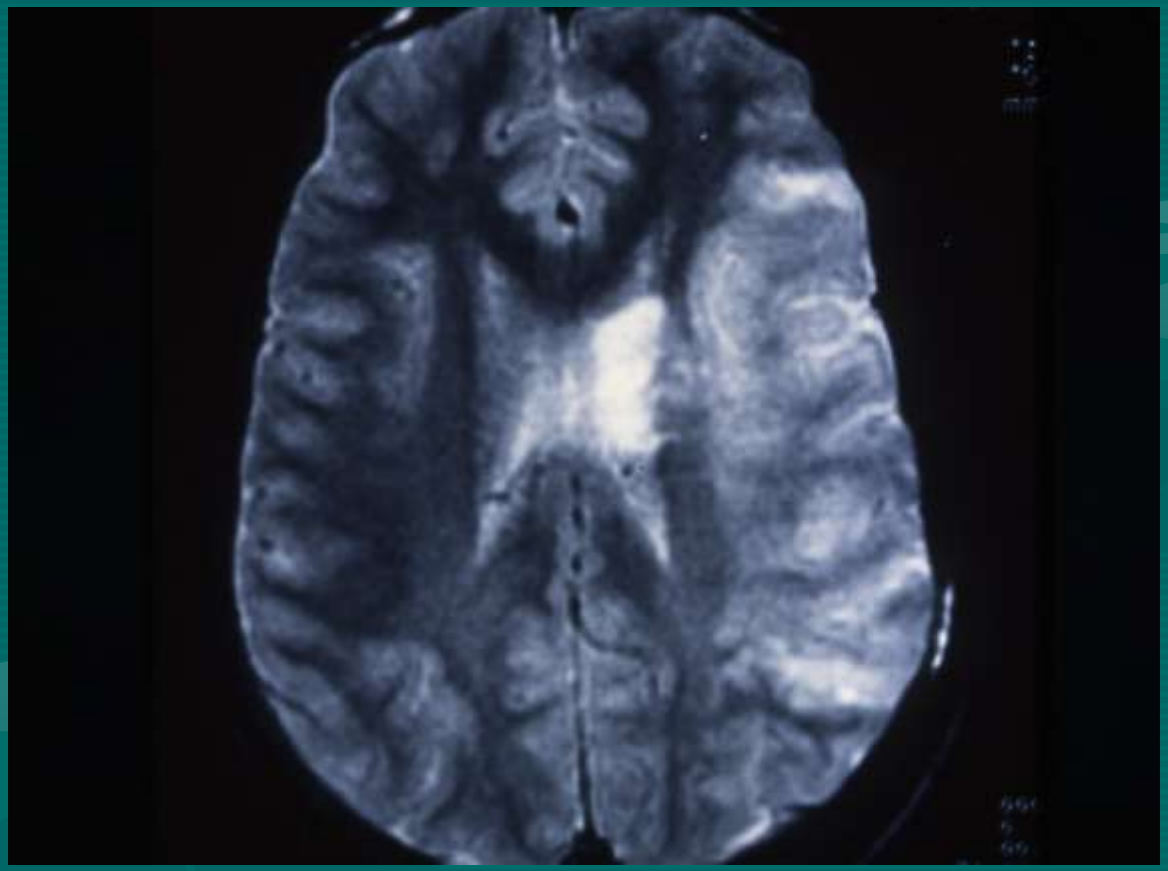

DREPANOCYTOSE

- Risque d'AVC ischémique: 250 fois plus élevé chez les drépanocytaires < 45 ans
- Risque d'AVC ischémique si flux sanguin de l'a. sylvienne au Döppler transcrânien > 200 cm/s

(Arkuszewski M et al. Adv med Sci 2010:115-29)

AUTRES ARTERIOPATHIES CERVICALES ET CEREBRALES

- Méningites bactériennes
- NF 1
- Dysplasie fibro-musculaire
- Maladies neurométaboliques: Fabry, homocystinurie, syndromes d'hypoglycosylation (CDG)
- artériopathies post-radiques
- Maladies systémiques: Kawasaki, lupus, Behçet, purpura rhumatoïde, arthrite chronique juvénile…

DYSPLASIE FIBRO-MUSCULAIRE

FACTEURS FAVORISANTS

- Inflammation
- Carence martiale
- HTA
- Hyperlipémie
- thrombophilie: bien établi chez grand enfant

(Ganesan V et al. Ann Neurol 2003;53:167-73)

THROMBOPHILIE

(Kenet G et al. Circulation 2010;121:1838-47):

- polymorphisme facteur V Leiden
- Mutation G20210A du facteur II
- Déficit protéïne C
- Lipoprotéïne (a) augmentée
- Mutation C6771T gène MTHFT (homocystinurie secondaire)

NB: étude méta-analytique incluant enfant et nouveau-né

THROMBOPHILIE (2)

- déficit protéine S (Haywood S et al. Arch Dis Child 2005;90:402-5)
- Déficit antithrombine III (Haywood s et al)
- Résistance à la protéine C activée

(Duran R et al. Clin App Thromb Hemost 2005;11:83-8)

- Augmentation du facteur VIII acquis (Duran R et al)
- Sd des Ac antiphospholipides (acquis)

(Kenet G et al. Stroke 2000;31:1283-8)

AVC pédonculoprotubérantiel révélant un syndrome des AC anti-phospholipides

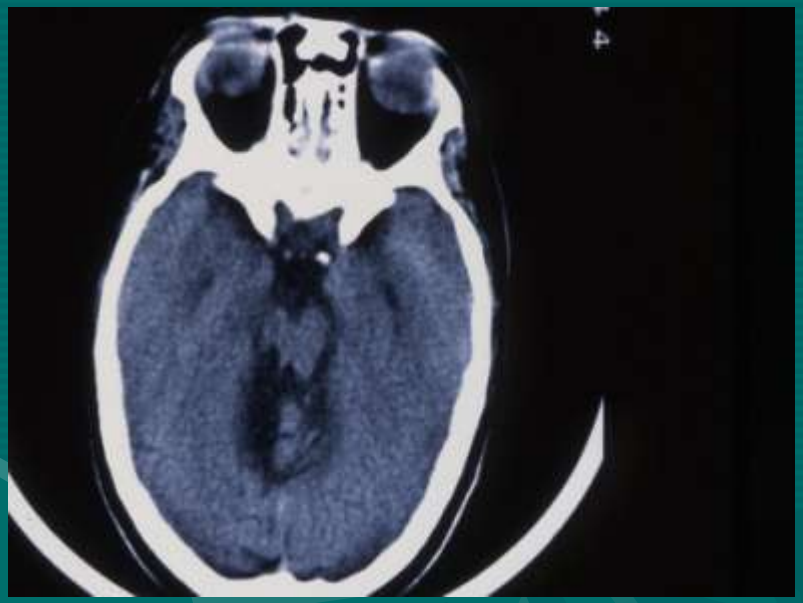

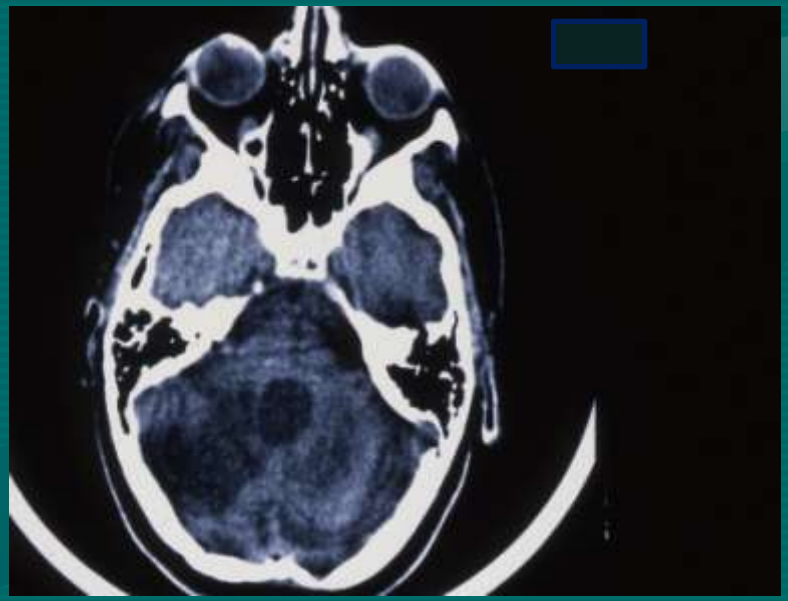

CONDUITE A TENIR

- Rechercher une embolie: clinique, ECG, échocardio
- Recherche d'une artériopathie cervicale
- Recherche d'une artériopathie intra-crânienne
- Recherche de facteurs favorisants
- <u>Recherche de thrombophilie:</u>

• NF, TP, TCA, fibrinogènémie, AT III, pn S, pnC, mutations facteurs II et V Leiden

• Homocystéinémie

• Bilan lipidique dont lipoprotéine (a)

Maladies neurométaboliques et pseudo-AVC: syndrome MELAS

TRAITEMENT:
PAEDIATRIC STROKE WORKING GROUP 2004
http://www.rcplondon.ac.uk/pubs/books/childstroke

- pas de bénéfice des fibrinolytiques (Janjua N et al. Stroke 2007;38:1850-4)

- anticoagulants indiqués (CI: hémorragie) si:

- accident cardio-embolique avec source persistante
- dissection cervicale
- récidives rapprochées d'AVC chez enfants sous antiaggrégants

TRAITEMENT: ANTICOAGULANTS, ANTI-AGGREGANTS

- Soit héparine IV: 20 UI/kg/h puis adaptation telle que activité anti - Xa entre 0,3 et 0,6 UI/ml
- Soit héparine de bas poids moléculaire (énoxaparine): 1 mg/kg/12 h
- Relai par AVK en quelques jours: INR entre 2 et 3
- Prévention des récidives par aspirine: 1-3 mg/kg/j, surtout si artériopathie intra-crânienne (durée: 6 mois pour dissection, 9 mois pour AVC post-varicelle, 2 ans sinon)

TRAITEMENTS SPÉCIFIQUES

- AVC dans drépanocytose:

EST / Hb entre 10 et 12,5 g (< 30% Hb S)

- Moya Moya:

nicardipine (10 mg 3 fois/j)

- hyperhomocystéinémie: supplémentation par acide folique et vitamine B12