# Neuro-orthopédie en gériatrie
## place de la chirurgie dans le traitement des HDA

M.Y. GRAUWIN, C. FONTAINE
Hôpital Roger Salengro CHRU Lille
P. DENORMANDIE Hôpital R.Poincarré Garches

AMPR Nord-Picardie 13 juin 2015

Pas de conflit d'intérêts

# Quelle est la demande?

# Les questions

- Quels sont le(s) retentissement pour le patient, l'entourage : famille et aidants ; soignants
- Quelle utilité de la déformation?
- Quels muscles responsables?

- **Stratégie diagnostique formalisée**
- **Propositions thérapeutiques**

# Quel est l'objectif?
# Ce qui intervient dans la décision devant une HDA

- L'examen clinique, le retentissement pour le patient
- L'avis des soignants au quotidien
- L'avis du médecin traitant et/ou du gériatre
- L'avis de la famille, du tuteur
- L'avis du malade
- Une décision pluri-disciplinaire, quel contrat? Bénéfice/risque
- Une proposition et un objectif traçé

# 5 catégories d'objectifs

- 1 Hygiène
  Facilitation des soins d'hygiène du périnée
  Facilitation de la mise en place de la protection
  Facilitation des soins d'hygiène de la main
  Facilitation du coupage des ongles
  Facilitation des soins d'hygiène de l'aisselle
  Facilitation des soins d'hygiène du coude

# 2 Habillage

- Facilitation de l'habillage de la partie haute du corps (enfilement de manche…)
- Facilitation de l'habillage de la partie basse du corps (enfilement de pantalon…)
- Facilitation du chaussage
- Facilitation du port d'orthèse

# 3 Confort et positionnement

- Facilitation du positionnement et/ou de l’installation au lit
- Facilitation du positionnement et/ou de l’installation au fauteuil
- Prévention et traitement des escarres dues aux déformations

# 4 La douleur

Diminution des douleurs du membre supérieur et inférieur

# 5 le fonctionnel

Facilitation de la verticalisation et des transferts
Facilitation de la marche avec ou sans aides
Facilitation de la position au fauteuil
Facilitation des capacités de préhension

# La cause des hypertonies et/ou déformations chez la PA

- Hypertonie – plus souvent extra pyramidale chez la PA
- Hémiplégie spastique de la PA
- Longs séjours au lit, fractures bassin, fémur, rachis…et les séjours en réanimation en post opératoire immédiat :

  - triple retrait
  - « pieds de couverture »

- Maladies neurologiques spastiques SEP
- Paraparésie familliale
- Polio (syndrome de vieillissement)
- Séquelles de traumas crâniens
- Séquelles de paralysie cérébrale

# Avant toute décision chirurgicale :

- Évaluer la part de l'hypertonie et de la rétraction de chaque muscle : bloc moteurs
- Déterminer les possibilités motrices résiduelles
- la déformation est-elle réductible?

# Déformations réductibles

- **Traitement médical par toxine :**
  - Indication : objectif fonctionnel ++
  - Quid doses Personnes très âgées et troubles de la déglutition

- **Alcoolisation/Phénolisation :**
  - Branche nerveuse
  - Intra musculaire ( au point injection toxine)
  - Indication: nursing, antalgique ++

- Chirurgie

# Déformations réductibles

- **Neurotomie sélective : hyponeurotisation**
  - après échec ou récidive TTT médical
  - geste sélectif, précis, pas de trouble sensitif
  - très efficace pour les gros muscles à corps musculaire unique

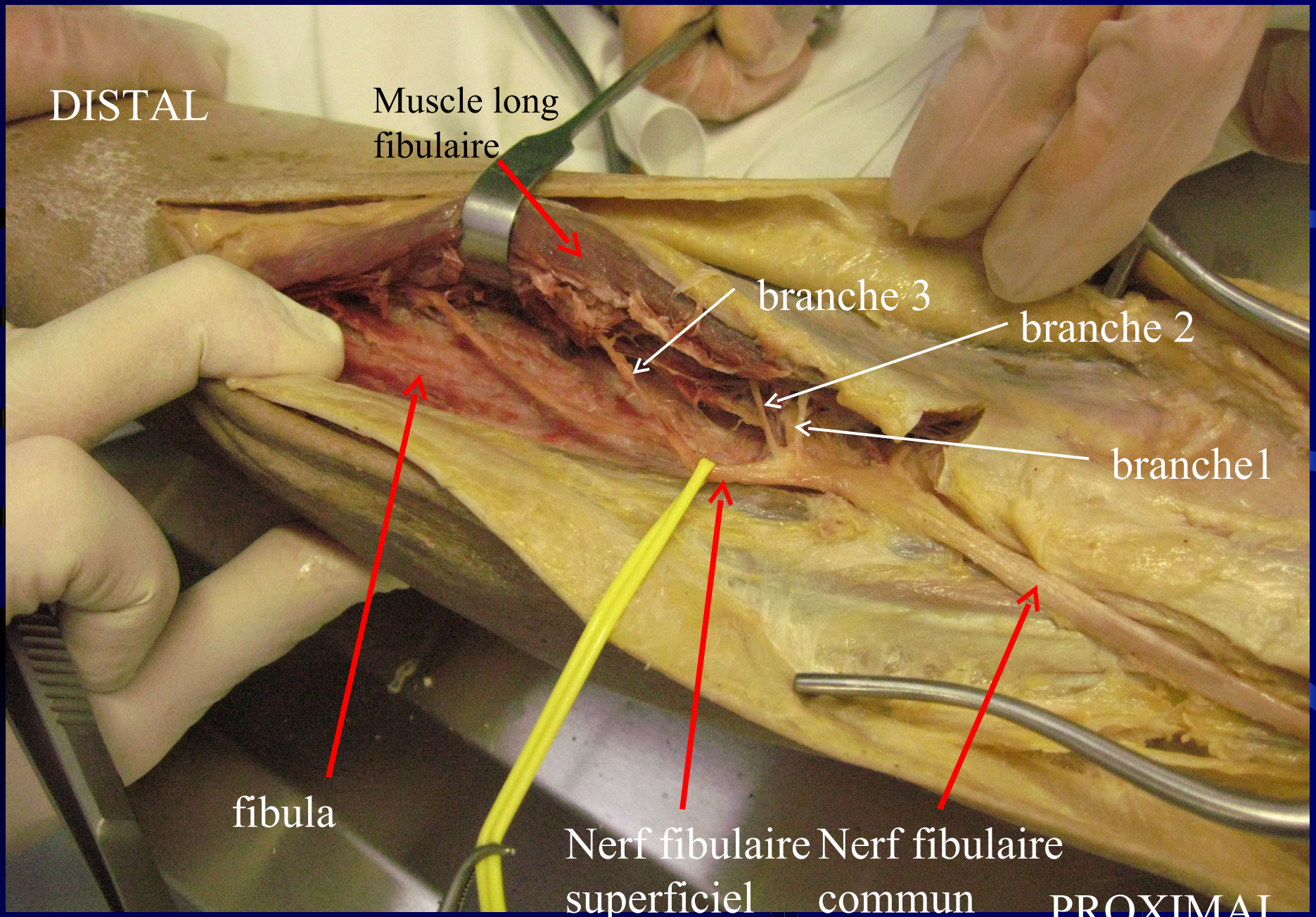
DISTAL
Muscle long fibulaire
branche 3
branche 2
branche1
fibula
Nerf fibulaire superficiel
Nerf fibulaire commun
PROXIMAL

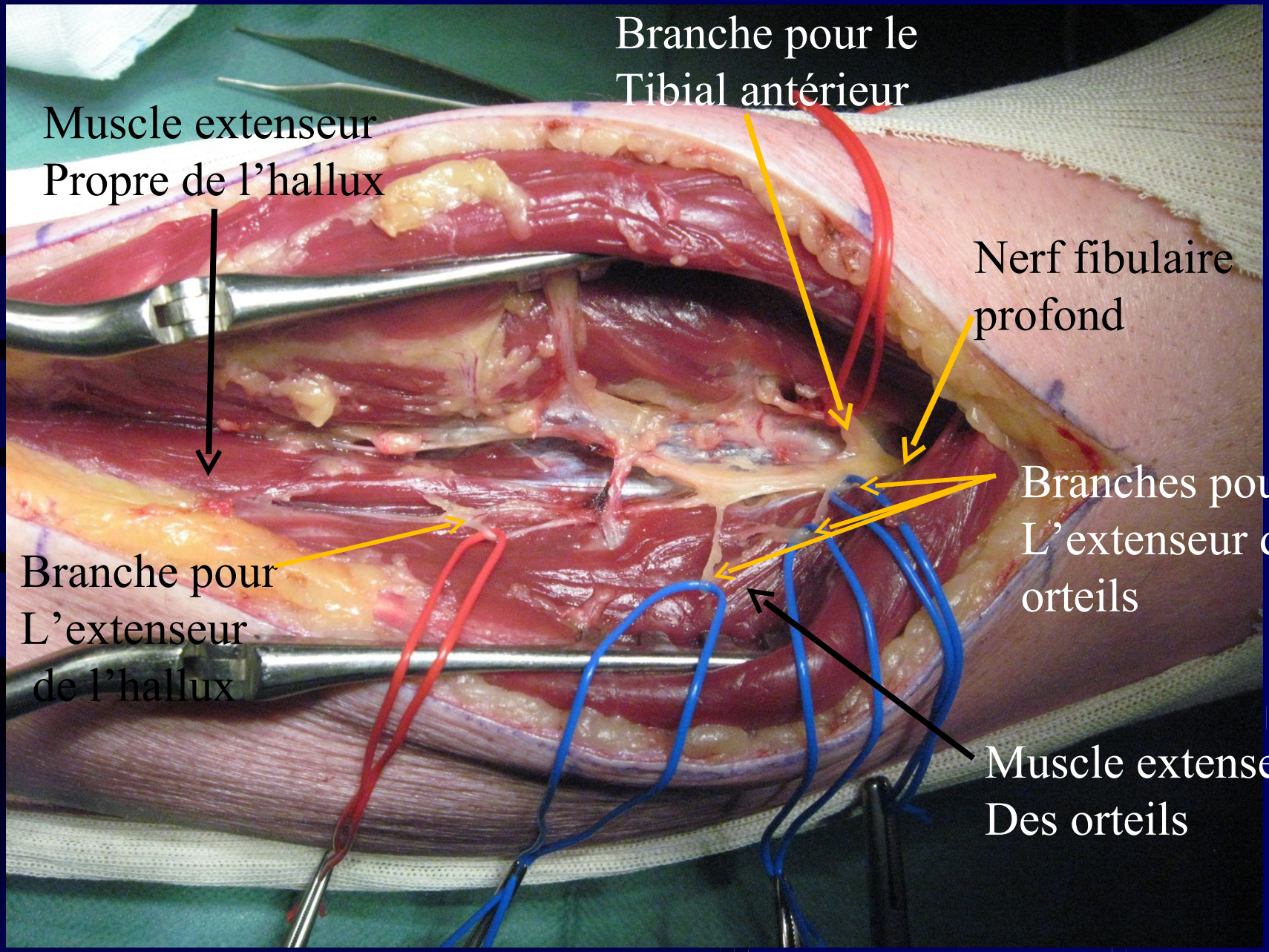
Branche pour le
Tibial antérieur
Muscle extenseur
Propre de l'hallux
Nerf fibulaire
profond
Branches pour
L'extenseur des
orteils
Branche pour
L'extenseur
de l'hallux
Muscle extenseur
Des orteils

# Déformations réductibles

- neurotomie et

- Chirurgie des rétractions dans le même temps

si la déformation est mixte, hypertonie et rétraction

# Déformations irréductibles

Réalisation de gestes tendineux :

- ténotomie simple : geste rapide sous bloc ou même en per cutanée à l'aiguille sous anesthésie locale. Rééducation immédiate

- allongement intra musculaire

Rééducation immédiate ou immobilisation courte

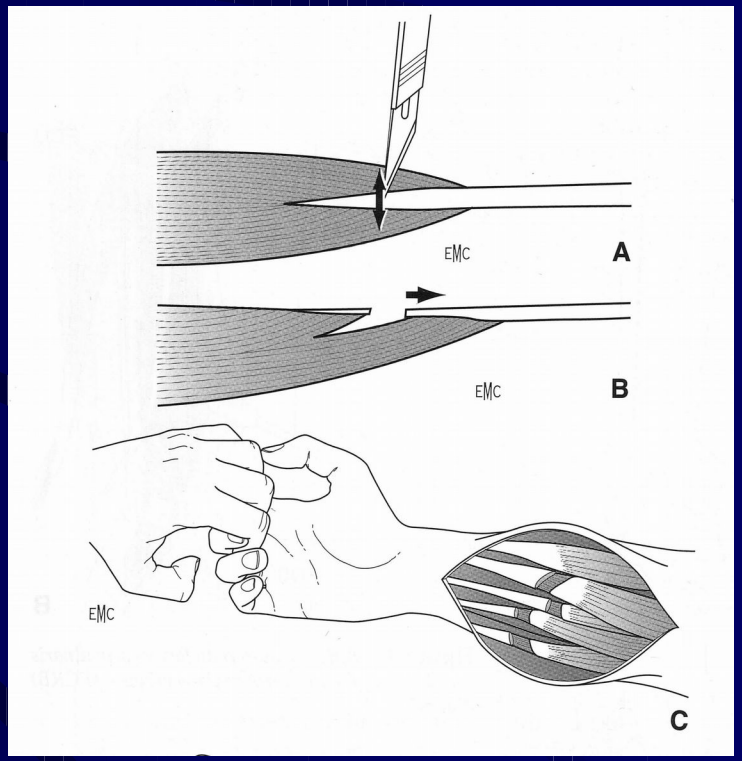

# Déformations irréductibles

- allongement en Z ou en baïonnette avec ou sans suture. Rééducation immédiate

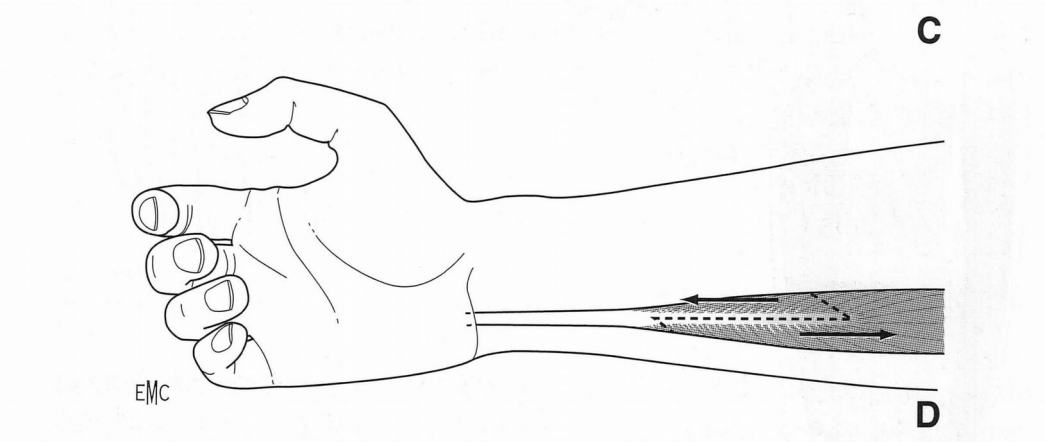


- Attention aux raideurs articulaires

# Il faut compenser les muscles paralysés

- Orthèse  mais contrainte cutanée et difficulté de l'observance chez la PA

- Rééquilibrer l' action d'un muscle :
  - ex Hémi tibial antérieur si pied varus
  - utilisation du tibial postérieur

# Utilisation du tibial postérieur

# Il faut compenser les muscles paralysés

- Ténodèse : geste simple
  Ex : le poignet ou la cheville

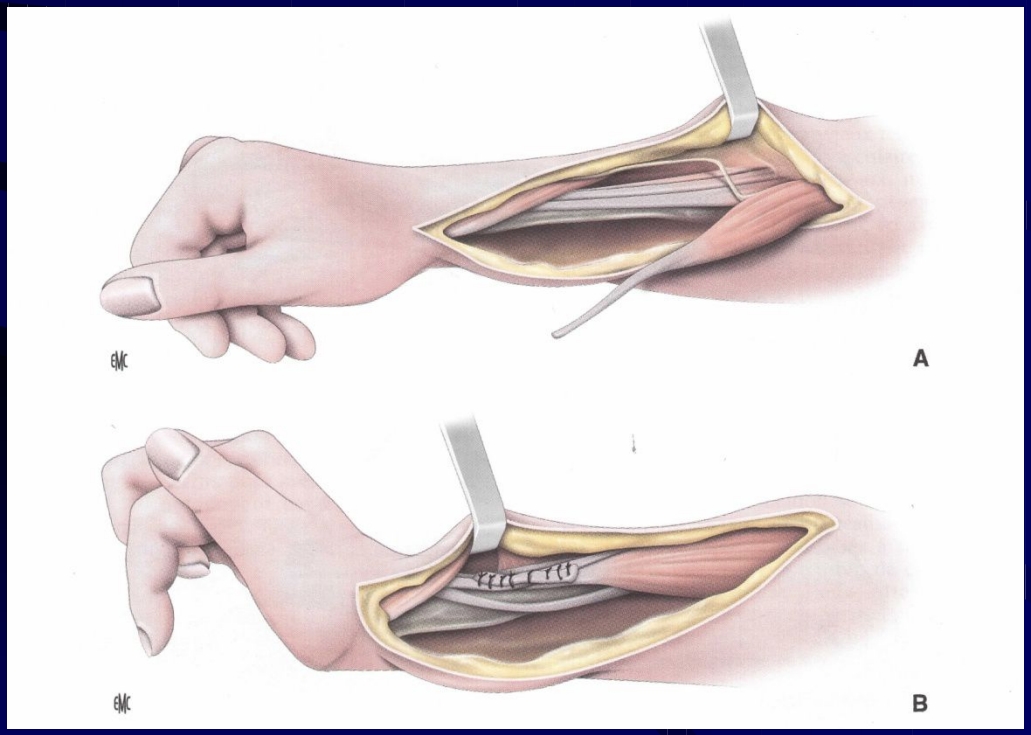

# Il faut compenser les muscles paralysés

- Eviter les arthrodèses :
  - ostéoporose,
  - problème de stabilité,
  - longue immobilisation

# Assurer la mobilité et l'indolence des articulations proximales :

– Arthroplastie

Prévention du risque de luxation par PTH à double mobilité semi rétentive

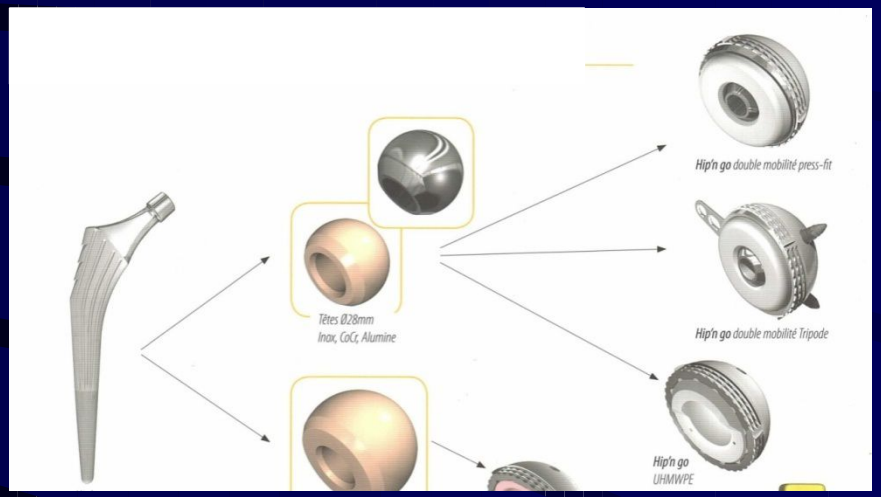


– Intérêt infiltration articulaire ++

l'arthrose est une épine irritative, penser à faire une radio devant une HDA

- Quels objectifs ?
- Une évaluation collective
- Un contrat précis

# Au membre supérieur

- Défaut d'abduction de l'épaule :
  - Neurotomie ou alcoolisation des pectoraux après toxine
  - Ténotomie simple distale

- Flessum de coude :
  - Neurotomie ou alcoolisation du musculo-cutané. Toxine si fonctionnel
  - Ténotomie per-cutanée distale du biceps +/- Alcoolisation du brachial
  - Gestes sur l’ensemble des fléchisseurs

# Traitement de l'escarre par conflit avant bras et torse par ténotomie du grand pectoral et allongement des fléchisseurs de coude

# Flessum du poignet

- problème de la stabilisation du poignet
  - Déficit fréquents des extenseurs
  - Pb de leur évaluation

- Ténotomie ou allongeme

Intérêt des ténodèses

# Flessum des doigts

- Associe souvent une composante :
  - Extrinsèques : FSD, FPD, fléchisseurs du carpe : Toxine, Ténotomie simple ou allongement sans suture  ou avec, suivant objectif

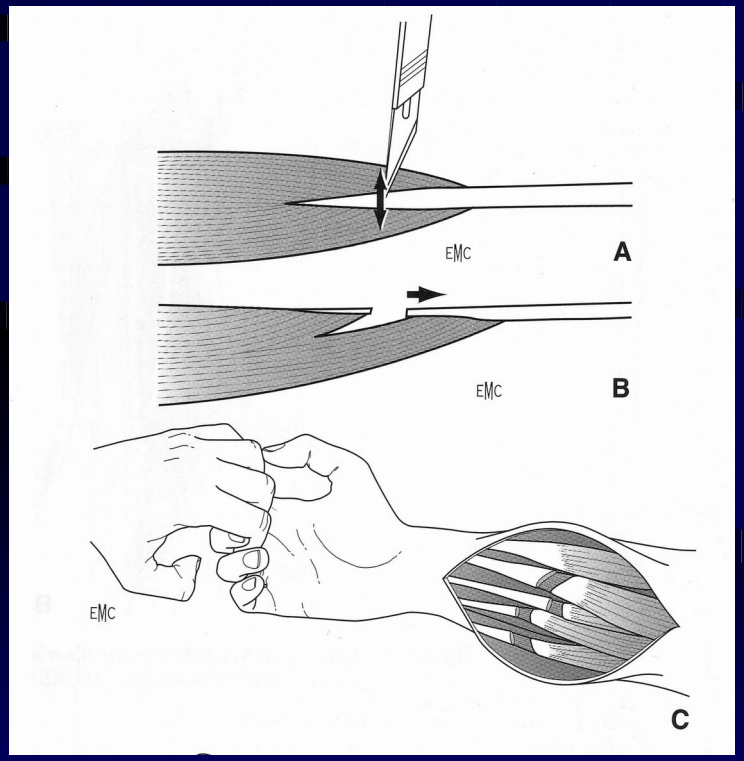


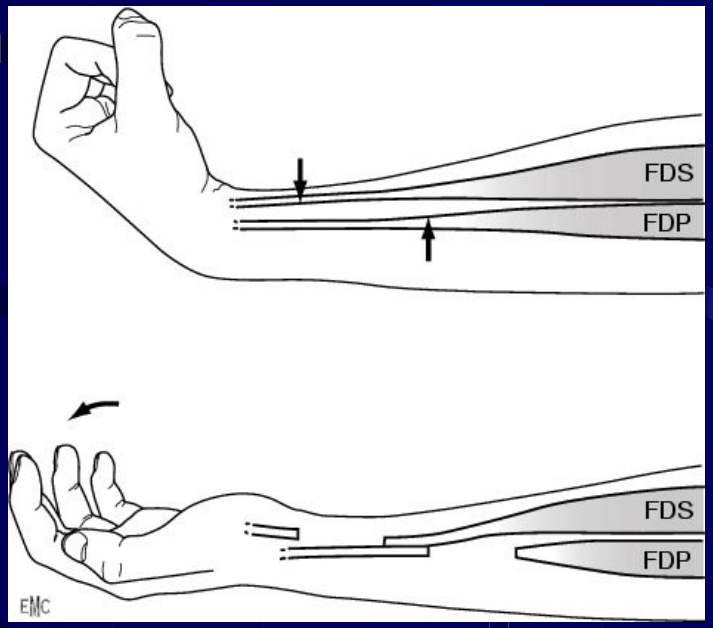

# Flessum des doigts

- Associe souvent une composante :
  - Intrinsèques :
    - interosseux : ténotomie proximale +/- distale
    - Penser à l'adducteur du V

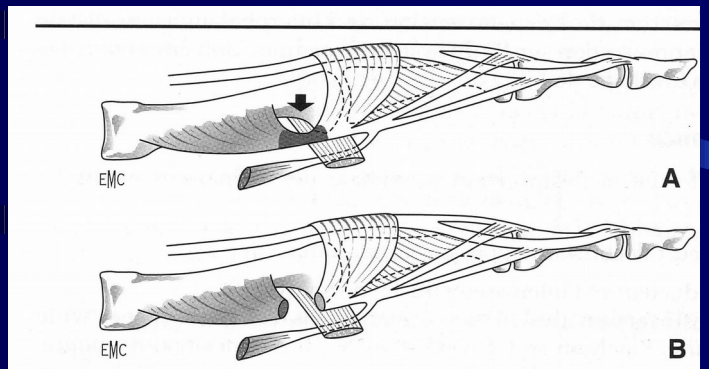


**Figure 6** *A,B. Relâchement des intrinsèques au niveau proximal (Zancolli) vol).*

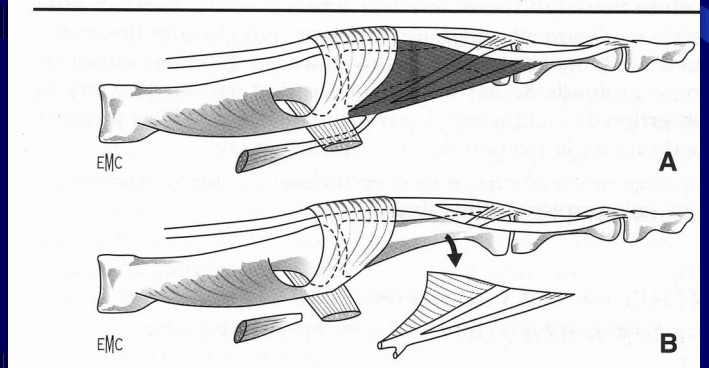


**Figure 7** *A,B. Relâchement des intrinsèques au niveau distal d'après Zanc Revol).*

- En raison des douleurs de l’examen clinique, ce n’est souvent que pendant l’intervention que l’on fait la part des enraidissements articulaires

Attention de ne pas forcer car risque de fracture

# Si extrinsèques seuls :

Ténotomie per-cutanée à l’aiguille sur site ou chirurgicale au poignet

# Main hygiénique

Ténotomie allongement en Z des FCP et FCS, ténotomie des interosseux et ténodèse dorsale des extenseurs du carpe

# Main mixte, le problème du pouce

Ténotomie à « ciel entre ouvert! »

# Au membre inférieur, le triple retrait

- Complexe
- Tout en un temps
- Bilan vasculaire indispensable
- Bilan radiologique (arthrose, POA)

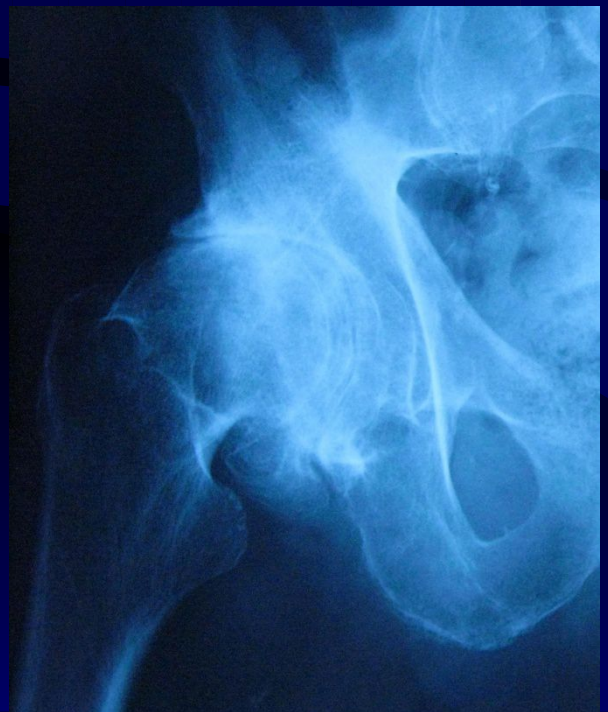

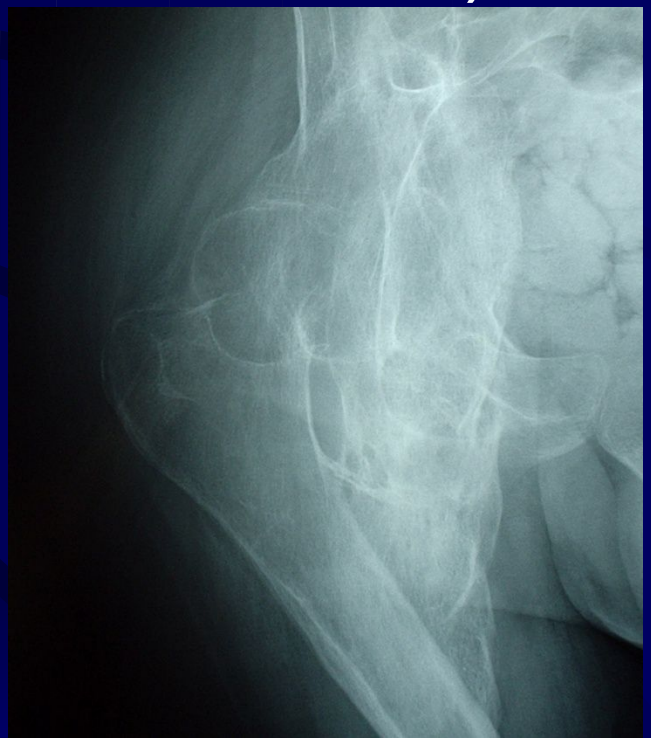

- 3 articulations pour le triple retrait
- Bilatéral?
- Mono articulaire

# La hanche

- Ténotomie du droit fémoral, de l'ilio-psoas et décrochage du petit fessier
- Ténotomie des adducteurs
- Gestes possibles ? avec

pose d'une PTH pour

Mobilisation immédiate

# Le genou

- En latéral : ténotomie partielle du Tractus ilio-tibial,  allongement du biceps fémoral, décrochage du gastrocnémien latéral
- En médial : ténotomie du gracile, du sartorius, du ½ membraneux, allongement du ½ tendineux et décrochage du gastrocnémien médial
- Capsulotomie postérieure si nécessaire
- Attelle postopératoire et rééducation rapide en centre, fixateur externe plus difficile à gérer

# La cheville et le pied

- Souvent un allongement « en force » à ciel entre-ouvert du tendon calcanéen suffit à réduite le varus équin

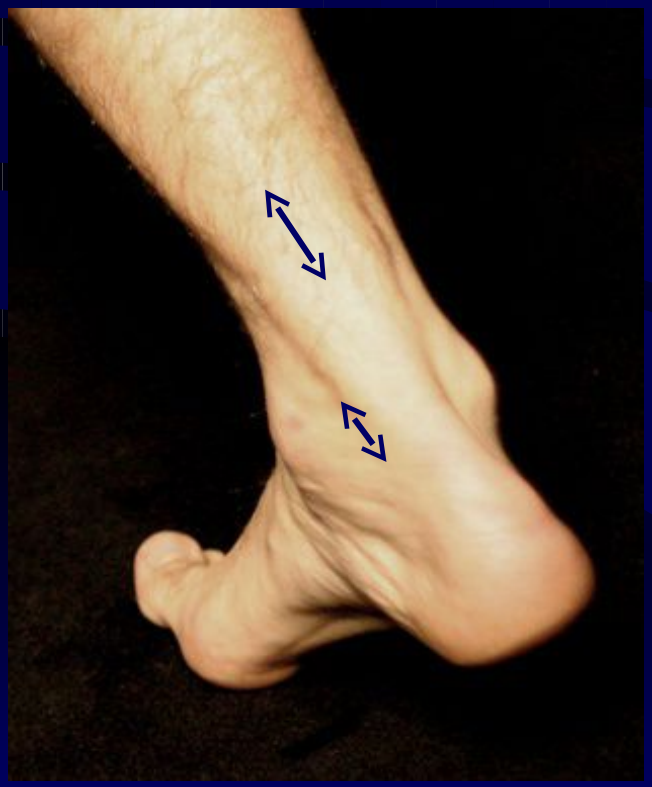

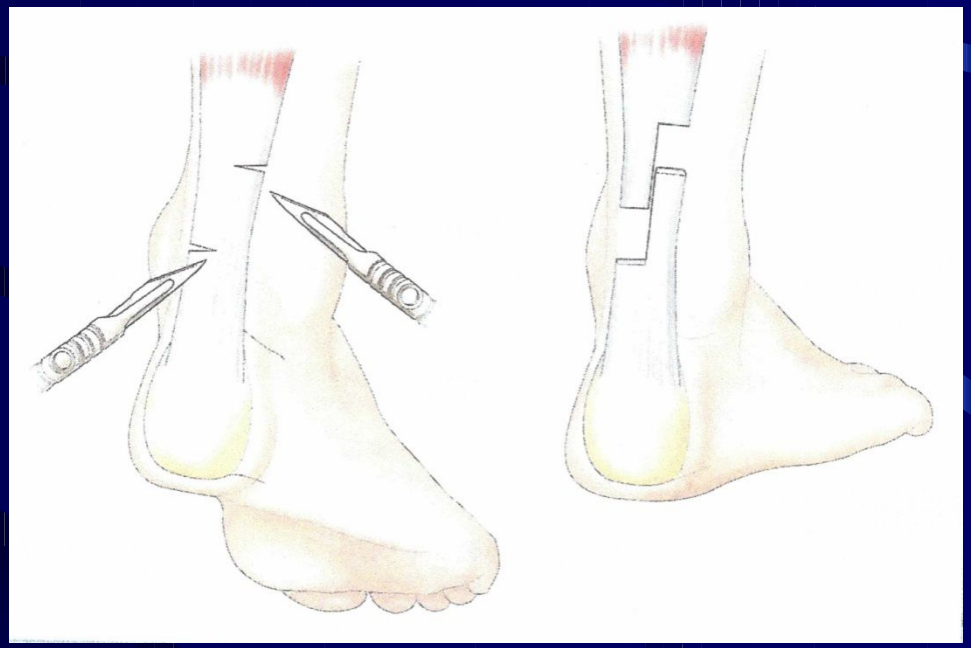

# La cheville et le pied

- On constate peu d'enraidissement articulaire

- Pour les marchants, renforcement de la flexion dorsale par transfert tendineux (hémi TA ou TP)

# Une série lilloise de « dépliage »

L.YOUNSI, C. FONTAINE, M-Y GRAUWIN, A. THEVENON

- 20 malades de 2003 à 2009
- 7 en long séjour ou maison de retraite

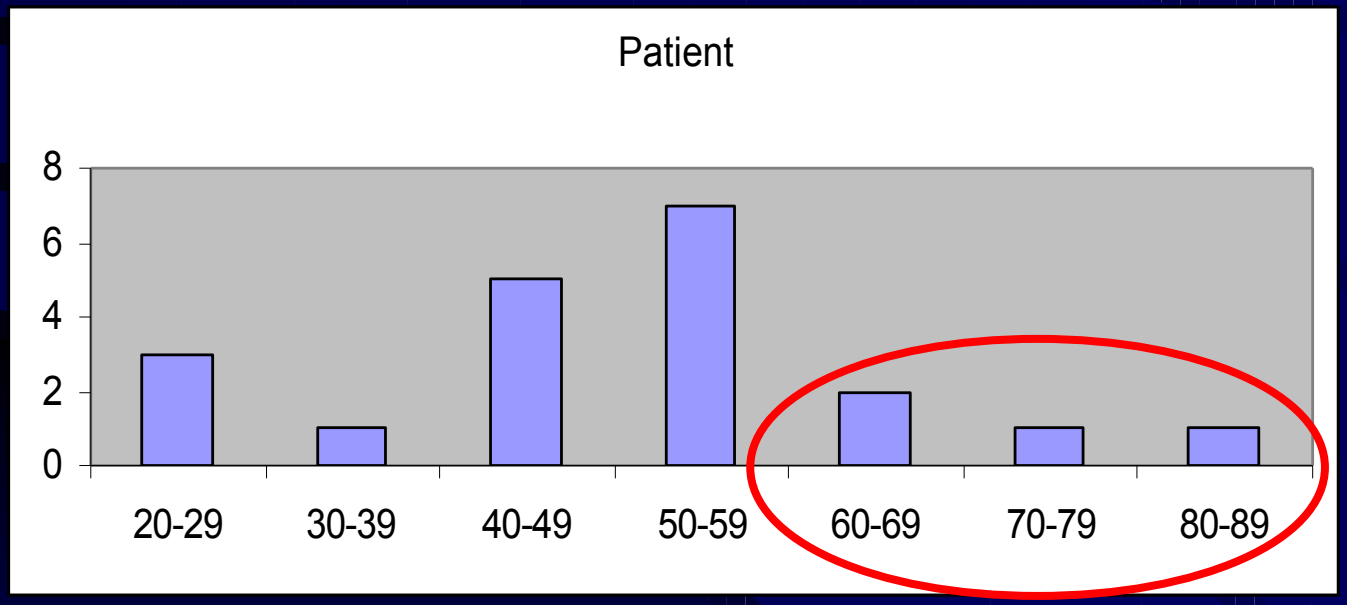

# Patient 1 : 66 ans

- Trauma cranien avec hémiparésie
- Grabataire, assis peu confortable
- Pas de complication
- Verticalisation avec déambulateur à domicile, confort assis, autonomie en fauteuil roulant

# Patient 2 : 70 ans

- Tétraplégie spastique et parkinson
- Grabataire, mal au lit, pas de transfert, risque escarres++
- Escarre talon
- Au lit confortable + fauteuil coquille adaptée

# Patient 3 : 67 ans

- Hémiplégie sur rupture d'anévrysme
- Grabataire, pas de verticalisation, transferts difficiles, difficultés toilette et habillage
- Pas de complication
- Confortable au lit, et assis, transferts possibles, hygiène facilitée

# Patient 4 : 81 ans

- Hémiplégie sur AVC
- Grabataire, assis inconfortable, pas de verticalisation
- Complication : décompensation respiratoire, surinfection et DC (atcd néo œsophage)

# Les risques

- Anesthésiques
  - Courtes AG, éviter l'aggravation des troubles cognitifs
  - Locales
  - Rupture et déséquilibre de traitement
  - Toutes les complications de la chirurgie

# Au total

- Organisation pluri-disciplinaire
- Réflexion éthique collective
- Limiter la lourdeur des gestes chirurgicaux
- Favoriser les gestes en un temps

# Merci de votre attention